KINDERWUNSCH DORTMUND SIEGEN DORSTEN WUPPERTAL
STANDORT DORSTEN UND
PRÄNATALMEDIZIN DORSTEN

Dr. med. Thomas von Ostrowski

Pränatalmedizin bei diabetischer Schwangerschaft

Bildquelle Thomas von Ostrowski 2015

Dr. med. Thomas von Ostrowski

Präkonzeptionell bekannter Diabetes

- Abortrisiko ist erhöht.
- Erhöhtes Fehlbildungsrisiko. Im Mittel bei 8,8 % (Typ-1- und Typ-2-Diabetes).
- Frühgeburtenrate (abhängig von der Stoffwechseleinstellung) 5-fach erhöht.
- Perinatale Mortalität (nach 22 SSW bis zum 7. Lebenstag), (kein Unterschied Typ-1- und Typ-2). 4- bis 6-fach höher.
- Numerische Chromosomenanomalien treten nicht gehäuft auf.

Marl 15.05.2019

Pränatalmedizin bei diabetischer Schwangerschaft

Übersicht

In geplanten Schwangerschaften ist das Fehlbildungsrisiko bedingt durch die gezielte Beratung, die bessere Stoffwechseleinstellung und Blutglukose-Selbstkontrollen geringer als in ungeplanten.

Präkonzeptionell soll eine normale Stoffwechseleinstellung mit einem HbA1c <7% (besser<6,5 %) für mindestens 3 Monate erzielt werden.

Ultrasound biometry evolves in the management of diabetes in pregnancy

O. LANGER

St Luke's-Roosevelt Hospital, Obstetrics&Gynecology Department, 1960 Tenth Avenue, Suite 10C, New York, NY 10019, USA (e-mail: odlanger@chpnet.org)

Gestationsdiabetes

GDM-Prävalenz (ca. 758.783 Geburten)

Daten Institut für Qualität und Transparenz im Gesundheitswesen (IQTiG

2016:

- 5,38 % (40 648 Fälle)

S3-Leitlinie Gestationsdiabetes mellitus (GDM), Diagnostik, Therapie und Nachsorge, 2. Auflage

Abbildung 1: GDM/Typ-1 und Typ-2-Diabetes – Relative Häufigkeit 2002–2016

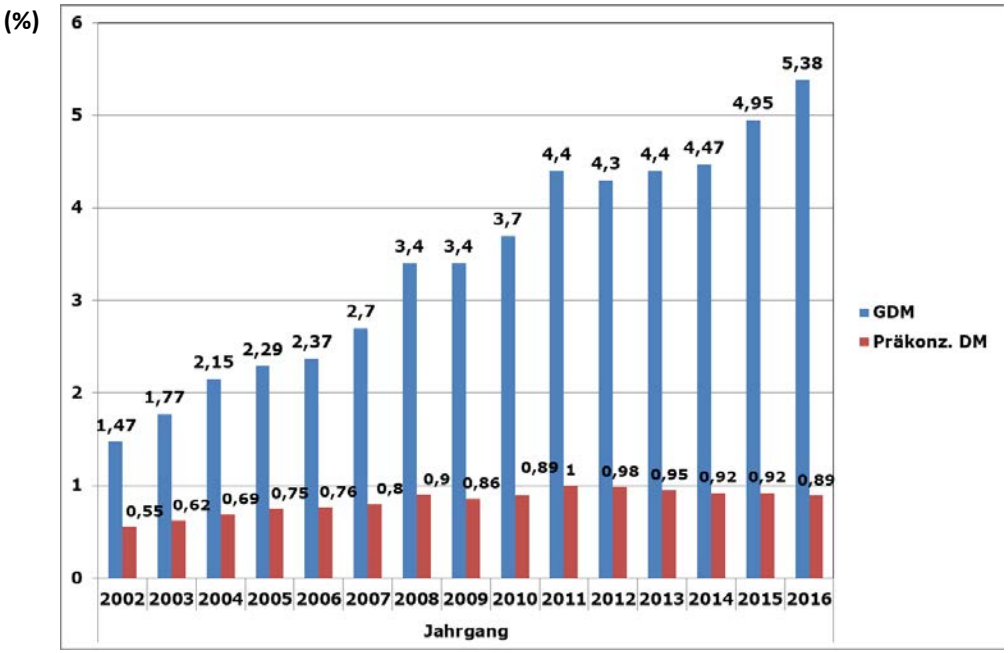

Risikofaktoren:

Als bedeutendste bekannte Risikofaktoren für GDM gelten:

- Familiäre Diabeteserkrankungen
- Ethnizität
  - Höchste Risiko: Mittleren Osten, Süd- und Ostasien (Indien, Pakistan, Bangladesch) sowie Afrika
  - Niedrigste Krankheitsrisiko: Kaukasierinnen
- Mütterliches Alter
- Mütterlicher Body-Mass Index (BMI)
- Parität
- Frühere Schwangerschaft mit GDM.
  - Starker unabhängiger Risikofaktor für GDM (16-fach erhöhtes Risiko)
  - Die Gesamt- Rezidivrate des GDM 48% (Schwartz et al. 2015)

Fetaler Hyperinsulinismus

Wachstumssteigernde Effekt des Insulins

- **Weißes Fettgewebe**
- **Deposition von Glykogen im Herzmuskel**
- **Erhöhter Erythopoietinspiegel**
- **Reduzierte Surfacantbildung**

Diabetische Fetopathie

Erhöhtes Geburtsgewicht, Hypogykämien, Atemstörungen, Polyglobulie, Hypokalzämie, Hypomagnesiämie und Hyperbilirubinämie.

Die Insulinsekretion beginnt mit 12+0 SSW.
Bis 20+0 SSW bleibt Insulin relativ inaktiv (Keller, Metzger et al. 1990).

Von 19+0 bis 25+0 SSW erreichen die Insulinrezeptoren ihre volle Empfindlichkeit und erst ab 30+0 SSW ist das fetale Wachstum abhängig von der zirkulierenden Insulinmenge (Keller, Metzger et al. 1990).

Eine Makrosomie durch fetalen Hyperinsulinismus ist erst in der Spätschwangerschaft vorstellbar.

Eine Insulin-Therapiedauer von weniger als 7 Wochen verhindert nicht oder nur zum Teil die Entstehung einer Makrosomie (Shushan, Ezra et al. 1997).

Akute Folgen für Mutter und Feten	Odds-Ratio
Harnwegsinfektionen	3,2
vaginale Infektionen	7,6
Frühgeburtenrate	1,7
SIH	1,69
Präeklampsien	1,81
Makrosomien der Feten	3,43
Sectio	1,46
Schulterdystokien	1,56
Höhergradige Dammrisse	1,43
Transfusionspflichtige postpartale Blutungen	1,19

I.Trimenon

Schwangere nach einem früher durchgemachten GDM werden über die Möglichkeit der frühen Risikoabschätzung für kongenitale Fehlbildungen im Rahmen der Nackentransparenz-Messung mit 11–14 SSW aufgeklärt.

Es ist nicht auszuschließen, dass bei nicht erkanntem Typ-2-Diabetes eine Hyperglykämie während der Organogenese bestand.

Empfehlungen	Empfehlungsgrad
Bei Diagnose < 24+0 SSW und zusätzlichen Risikofaktoren (erhöhte Blutglukose- und HbA1c-Werte, anamnestisch Herzfehlbildungen, Adipositas) soll auf eine frühe detaillierte sonografische Organdiagnostik und Echokardiographie zum Ausschluss schwerer Fehlbildungen des Feten mit 11+0 bis 13+6 SSW hingewiesen werden.	**A**
Bei GDM mit einer Diagnose vor 24+0 SSW und zusätzlichen Risikofaktoren (erhöhte Blutglukose- und HbA1c-Werte, anamnestisch Herzfehlbildungen, Adipositas) soll mit 19+0–22+0 SSW eine differenzierte weiterführende Organdiagnostik und Echokardiographie des Feten erfolgen.	**A**

Maternale und fetale Risiken im I. Trimester

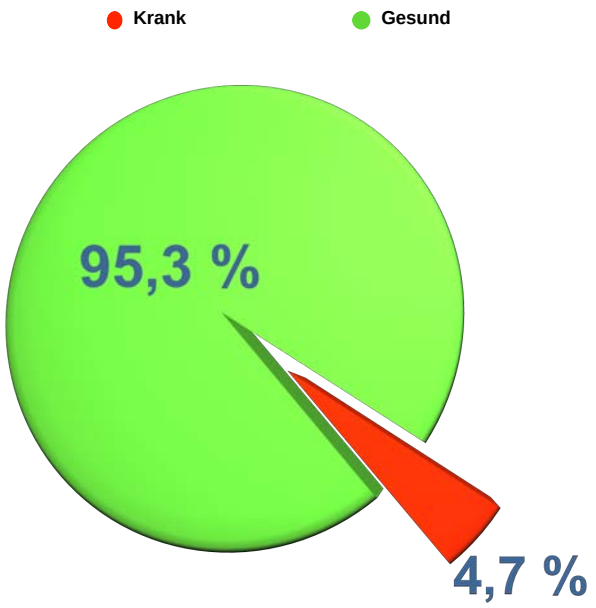

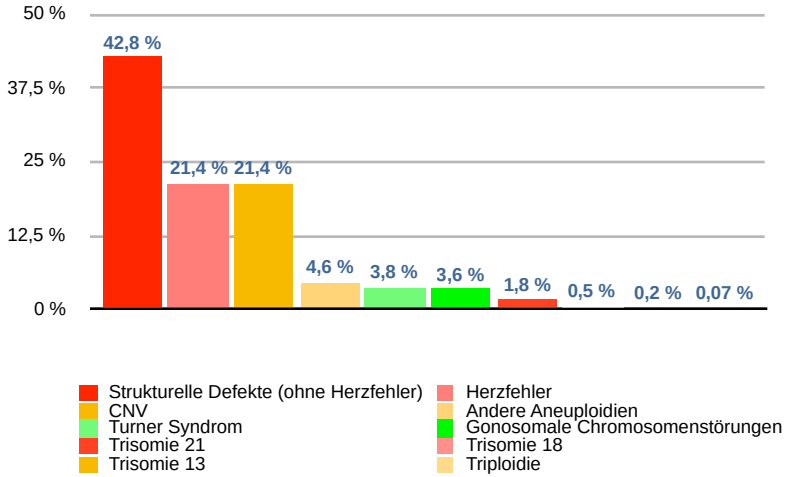

6,7 %
- **Trisomie 21, 18, 13, X0, Triploidie**

64,2 %
- **Strukturelle Defekte und Herzfehler**

Bezogen auf alle Schwangerschaften beträgt die Inzidenz chromosomaler Aberrationen 0,44 %.

Präeklampsie: 2-5% aller Schwangerschaften.

Dr. med. Thomas von Ostrowski

Risikostratifizierung im I Trimester

Ersttrimester-Screening

Aneuploidie-Screening

- Nackenfalte (NT)
- Nasenbein (NB)
- Ductus venosus (DV)
- Trikuspidalklappenregurgitation (TKI)

detaillierter Ultraschall

- Grobe Fehlbildungen
- Erste Hinweiszeichen (Signs)
  - Gap Sign
  - Intrakranielle Translucency (IT)
  - Frühe Echokardiographie
    - NT
    - DV/TKI
    - Farbdoppler: 4 KB, drei Gefäßblick
    - Herzachse

Präeklampsie- Screening

- Uterinae Dopplersonographie

ASS- Prophylaxe

Marl 15.05.2019

Pränatalmedizin bei diabetischer Schwangerschaft

Übersicht

Dr. med. Thomas von Ostrowski

Adverses Outcome bei **euploiden** Feten in Abhängigkeit von der NT

NT	Intrauteriner Fruchttod	Schwere Malformation	Postpartal Gesund
< 95. Perz.	1,3 %	1,6 %	97 %
95. - 99. Perz. (2,5 bis 3,4 mm)	**1,3 %**	**2,5 %**	**93 %**
3,5 bis 4,4 mm	2,7 %	10 %	70 %
4,5 bis 5,4 mm	3,4 %	18,5 %	50 %
5,5 bis 6,5 mm	10,1 %	24,2 %	30 %
> 6,5 mm	**19 %**	**46,2 %**	**15 %**

Souka AP, von Kaisenberg CS, Hyett JA, et al. Increased nuchal translucency with normal karyotype. Am J Obstet Gynecol. 2005;192:1005–1021.)

Dr. med. Thomas von Ostrowski

Ersttrimester-Screening = Detaillierter Ultraschall

Ersttrimester-Screening

Aneuploidie-Screening

- Nackenfalte (NT)
- Nasenbein (NB)
- Ductus venosus (DV)
- Trikuspidalklappenregurgitation (TKI)

detaillierter Ultraschall

- **Grobe Fehlbildungen**
- Erste Hinweiszeichen (Signs)
  - Gap Sign
  - Intrakranielle Translucency (IT)
  - Frühe Echokardiographie
    - NT
    - DV/TKI
    - Farbdoppler: 4 KB, drei Gefäßblick
    - Herzachse

Präeklampsie- Screening

- Uterinae Dopplersonographie

ASS- Prophylaxe

Fehlbildungen

Risiko erhöht bei:

Präkonzeptionell bekanntem Diabetes. **Im Mittel bei 8,8 % (Typ-1- und Typ-2-Diabetes).**

Der „**einfache GDM**“ erhöht nicht das Risiko für eine fetale Fehlbildung.

Ausnahme: GDM mit einer Diagnose vor 24 SSW und mit zusätzlichen Risikofaktoren.

2,05% vs. 0,89%, p<0,001 (Lapolla 2009)

In einer grossen Kohortenstudie mit 3 465 Frauen mit GDM war die Rate an angeborenen Fehlbildungen signifikant grösser (2,05% vs. 0,89%, p < 0,001); 95%-KI 1,64–2,62),wahrscheinlich auf Grund eines vorbestehenden, nicht diagnostizierten DM (Fadl 2010, Lapolla 2009).

In einer dänischen Studie mit 1000 Schwangeren wurde ein signifikanter Anstieg des Fehlbildungrisikos bei einem HbA1c > 10.4% angeben.

Präkonzeptionell bekannter Diabetes

Präkonzeptionell soll eine normale Stoffwechseleinstellung mit einem HbA1c <7% (besser<6,5 %) für mindestens 3 Monate erzielt werden.

Wie erreichen wir unsere Patientinnen?

Ein diabetes-spezifischer Fehlbildungstyp existiert nicht.
ZNS und Herz bevorzugt betroffen!

SOGC CLINICAL PRACTICE GUIDELINE

Table 2. Malformations associated with pre-existing diabetes

Central nervous system	Open neural tube defects, holoprosencephaly, absent corpus callosum, Arnold-Chiari anomaly, schizencephaly, microcephaly, macrocephaly, agenesis of olfactory tracts, hydrocephaly
Cardiovascular system	Transposition of the great vessels, ventricular septal defect, atrial septal defect, tetralogy of Fallot, coarctation, single umbilical artery, hypoplastic left ventricle, cardiomegaly
Gastrointestinal system	Pyloric stenosis, duodenal atresia, microcolon, anorectal atresia, omphalo-enteric cyst/fistula, hernias
Urogenital system	Renal agenesis, renal cysts, hydronephrosis, duplication of ureter, ureterocele, uterine agenesis, hypoplastic vagina, micropenis, hypospadias, cryptorchidism, hypoplastic testes, ambiguous genitalia
Musculoskeletal system	Caudal dysgenesis, craniosynostosis, costovertebral anomalies, limb reduction, club foot, contractures, polysyndactyly
Other	Cleft palate

Dr. med. Thomas von Ostrowski

Sonographie im I.Trimenon

Limitationen

Fehlen von klassischen Hinweiszeichen!

- Kein Zitronen- oder Bananenzeichen.
- Kein Cavum septi pellucidi.
- Häufig normale Fruchtwassermenge (bilaterale Nierenagenesie).

Ersetzt nicht das traditionelle Zweittrimester-Screening!

Einige Ultraschallbefunde, können im zweiten Trimester verschwinden!

- **Breite Nackenfalte**
- **Trikuspidalinsuffizienz**
- Früher Hydrops fetalis
- Intraabdominale zystische Läsionen

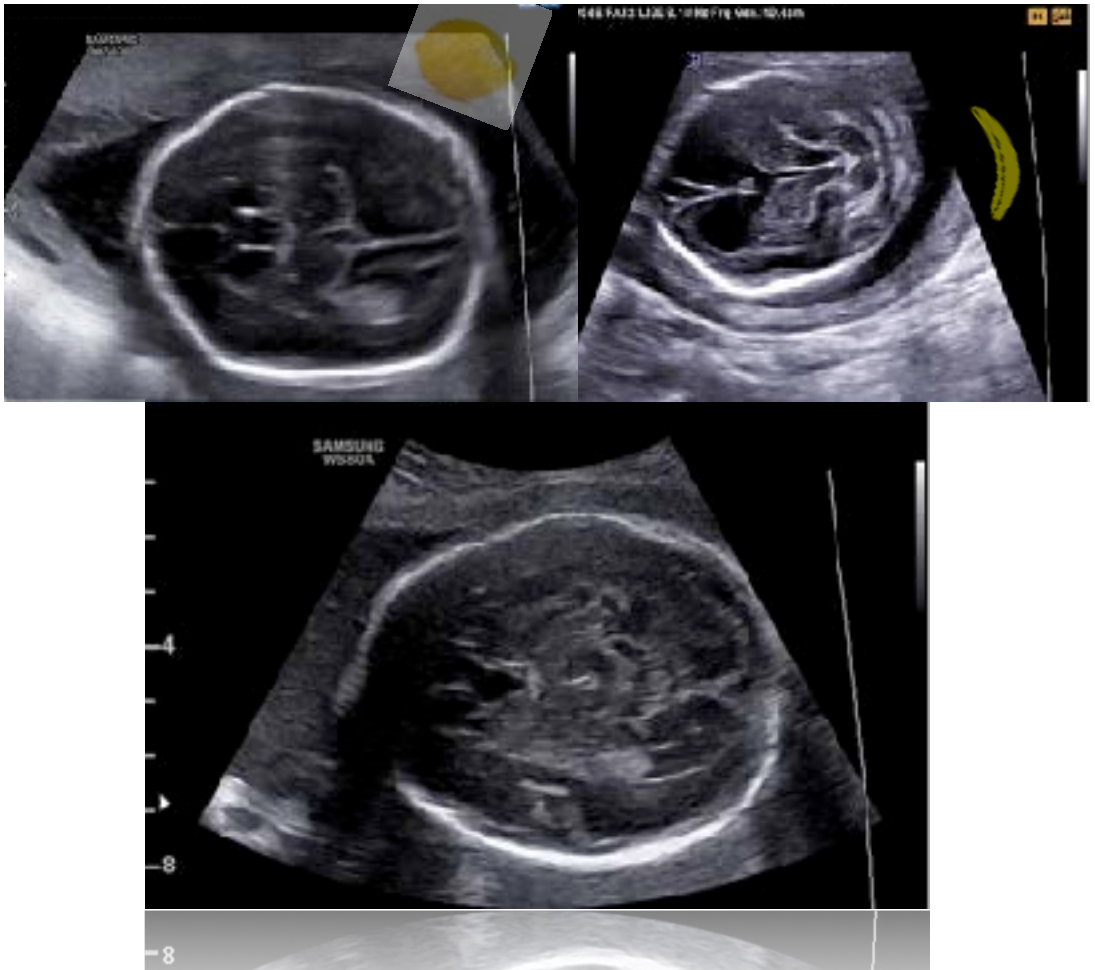

First Trimester Ultrasound Diagnosis of Fetal Abnormalities, Alfred Abuhamad, MD, Rabih Chaoui, MD

Dr. med. Thomas von Ostrowski

Zu welchem Zeitpunkt beurteilen?

- Transvaginaler US bietet bessere Detektionsrate 62% .
- Transabdominaler US 51%.

Erste „schnelle“ und „systematische“ Übersicht.

Weniger als 1 Minute

Marl 15.05.2019

Pränatalmedizin bei diabetischer Schwangerschaft

Übersicht

Dr. med. Thomas von Ostrowski

PRENATAL DIAGNOSIS
Prenat Diagn 2011; **31**: 90–102.
Published online in Wiley Online Library
(wileyonlinelibrary.com) **DOI:** 10.1002/pd.2642

Challenges in the diagnosis of fetal non-chromosomal abnormalities at 11–13 weeks

Argyro Syngelaki[1,2,3], Teodora Chelemen[1,2], Themistoklis Dagklis[1], Lindsey Allan[1] and Kypros H. Nicolaides[1,2,3]*

Syngelaki et al. 2011

Große Malformationen
Euploide Feten
488/44859 (1,09%)

31% sicher diagnostizierbar

43% weitgehend diagnostizierbar

26% nicht ersichtlich

Malformationen	Erkennungsrate
Akranie-Exenzephalie-Anenzephalie Alobäre Holoprosenzephalie (Occipitale En-) Zephalozelen Body stalk Anomalie Omphalocele Megazystis	100 %
Große Herzfehler Inf. polyzystische Nieren Fehlende Hände/Füße Letale Skelettdysplasie	25 bis 50 %
Gesichtsspalte Nierenagenesie Spina bifida aperta Pes eqinovarus	< 20 %

Mikrocephalie
Lissenzephalie
Lungensequester
Lungenmalformation
Ovarialzysten
Teratome

Dr. med. Thomas von Ostrowski

Marl 15.05.2019

Pränatalmedizin bei diabetischer Schwangerschaft

Übersicht

31% sicher diagnostizierbar

Inienzephalie

Exenzephalie

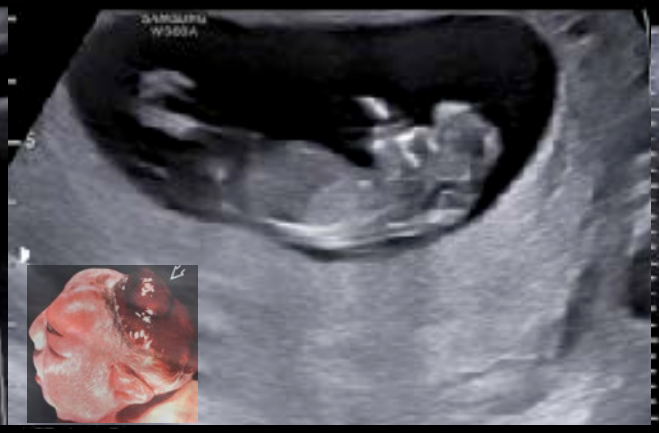

Anenzephalie

Alobäre Holoprosenzephalie (10+6 SSW)

Alobäre Holoprosenzephalie (12+2 SSW)

(occipitale En-) Zephalozelen

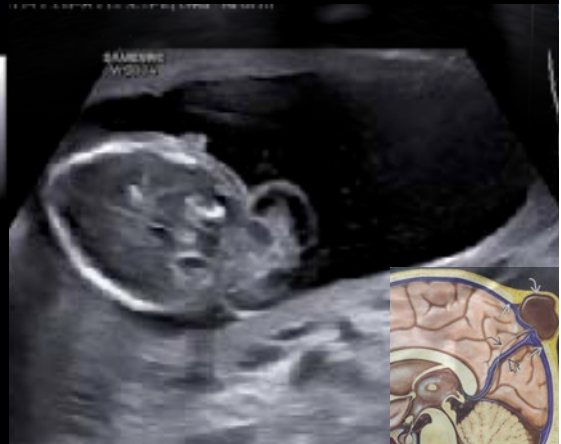

Marl 15.05.2019

Pränatalmedizin bei diabetischer Schwangerschaft

Übersicht

31% sicher diagnostizierbar

Dr. med. Thomas von Ostrowski

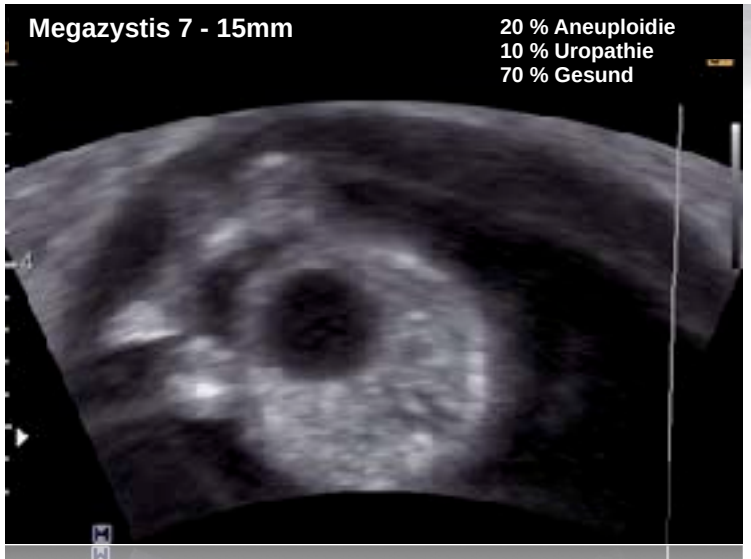

Marl 15.05.2019

Pränatalmedizin bei diabetischer Schwangerschaft

Übersicht

43% weitgehend diagnostizierbar

Dr. med. Thomas von Ostrowski

PRÄNATALMEDIZIN DORSTEN

Sirenomelie

Fehlende Extremitäten (linker OS/US)

Von Marta Ježová et al - Diagnostic Pathology 2008, 3(Suppl 1):S9doi:10.1186/1746-1596-3-S1-S9, CC BY 2.0, https://commons.wikimedia.org/w/index.php?curid=4759168

PRÄNATALMEDIZIN DORSTEN

Robert Syndrom
„Pseudothalidomid- Syndrom“

Fehlende untere Extremitäten

PRÄNATALMEDIZIN DORSTEN

Fehlender OS

PRÄNATALMEDIZIN DORSTEN

Trisomie 18
Arthrogryposis congenita multiplex

Fehlstellung der Hände

Dr. med. Thomas von Ostrowski

Ersttrimester-Screening = Detaillierter Ultraschall.

Ersttrimester-Screening

Aneuploidie-Screening

- Nackenfalte (NT)
- Nasenbein (NB)
- Ductus venosus (DV)
- Trikuspidalklappenregurgitation (TKI)

detaillierter Ultraschall

- Grobe Fehlbildungen
- Erste Hinweiszeichen (Signs)
  - **Gap Sign**
  - Intrakranielle Translucency (IT)
  - Frühe Echokardiographie
    - NT
    - DV/TKI
    - Farbdoppler: 4 KB, drei Gefäßblick
    - Herzachse

Präeklampsie- Screening

- Uterinae Dopplersonographie

ASS- Prophylaxe

Dr. med. Thomas von Ostrowski

Marl 15.05.2019

Pränatalmedizin bei diabetischer Schwangerschaft

Übersicht

Typ I Diabetes mellitus
p.c. HbA1c 8%

Videoquelle Thomas von Ostrowski 2015

Dr. med. Thomas von Ostrowski

Marl 15.05.2019

Pränatalmedizin bei diabetischer Schwangerschaft

Übersicht

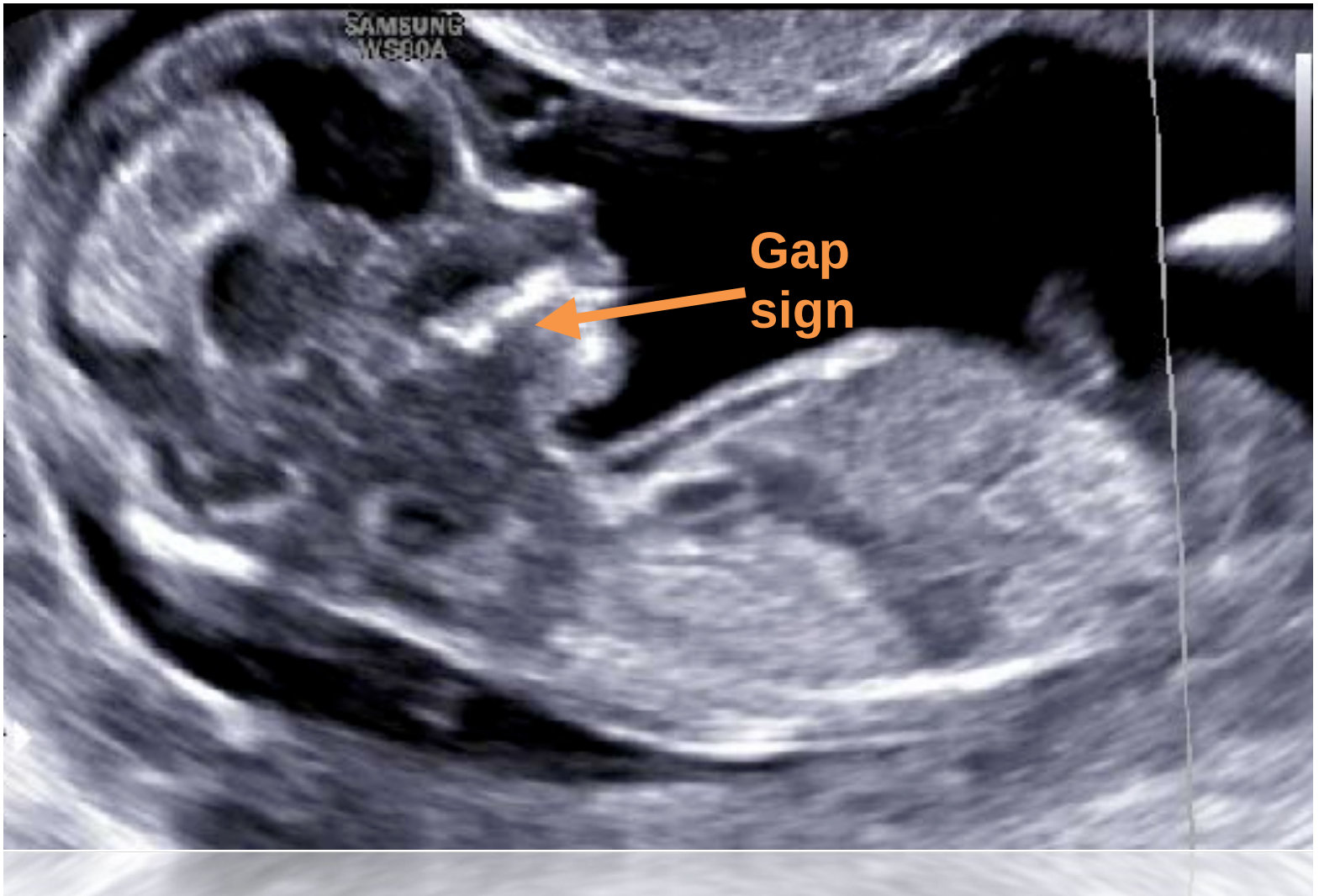

Marl 15.05.2019

Pränatalmedizin bei diabetischer Schwangerschaft

Übersicht

Dr. med. Thomas von Ostrowski

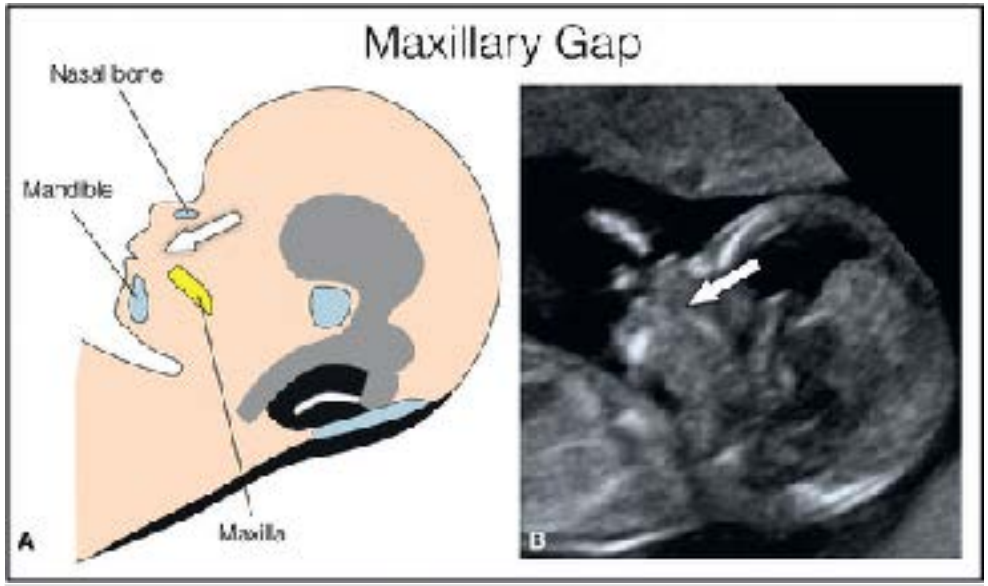

Bildquelle: R. CHAOUI*, G

Gruppe	(%)
• „Maxiillary Gap“ mit zusätzlichen Anomalien	**96 %**
• „Maxiillary Gap“ ohne zusätzlichen Anomalien	65 %
Normaler Fetus (kleine Lücke. Mgl. Grund: verzögerten Ossifikation des Oberkiefers in der 11. bis 13. SSW)	**5 bis 7 %**

• Ultrasound Obstet Gynecol 2015; 46: 665–669 Published online 8 November 2015 in Wiley Online Library (wileyonlinelibrary.com). DOI: 10.1002/uog.15675 Maxillary gap at 11–13 weeks' gestation: marker of cleft lip and palate R. CHAOUI*, G. OROSZ†, K. S. HELING*, A. SARUT-LOPEZ* and K. H. NICOLAIDES†

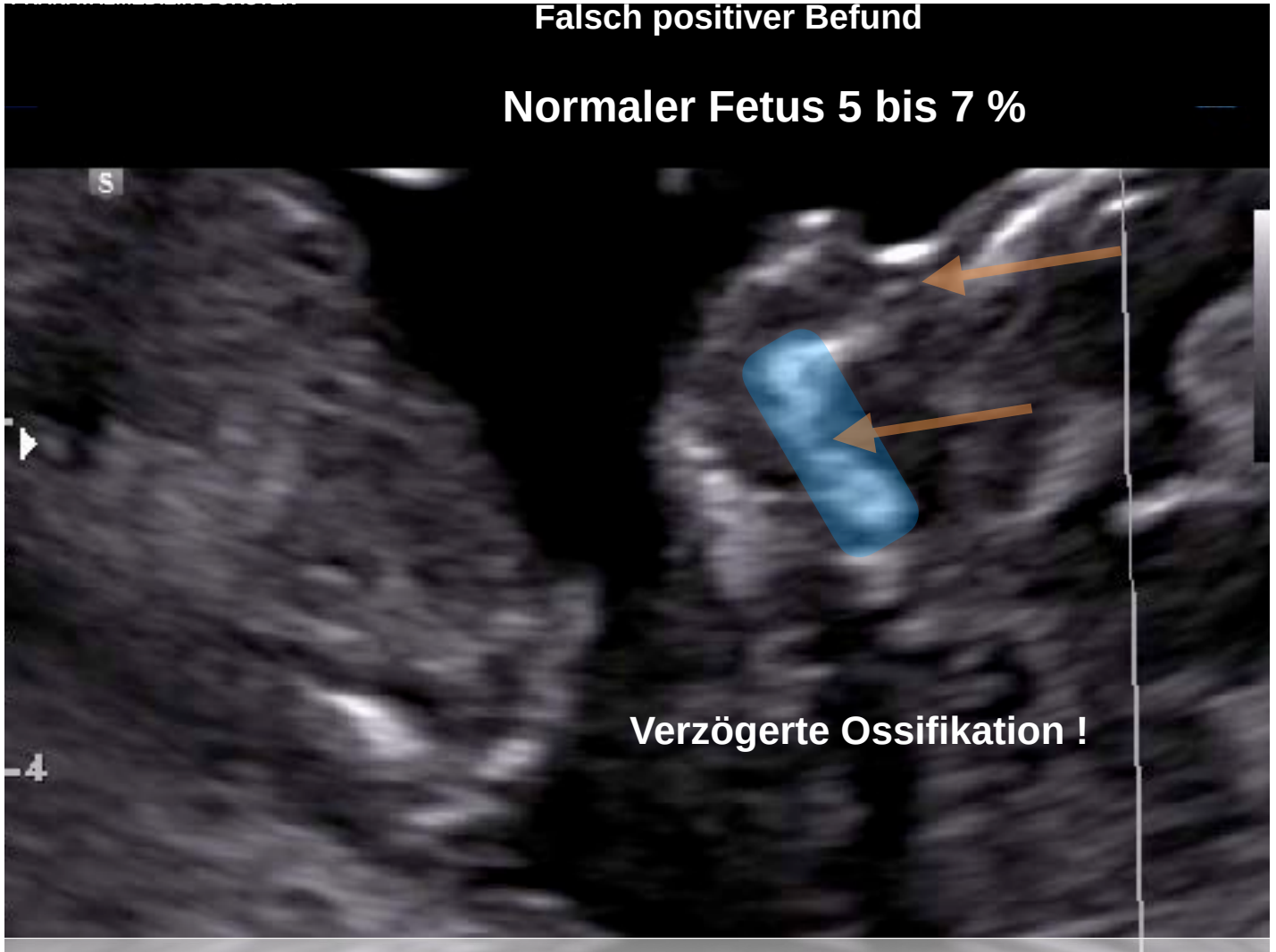
Falsch positiver Befund
Normaler Fetus 5 bis 7 %
S
Verzögerte Ossifikation !
4

Dr. med. Thomas von Ostrowski

„Maxiillary Gap“ mit zusätzlichen Anomalien 96 %

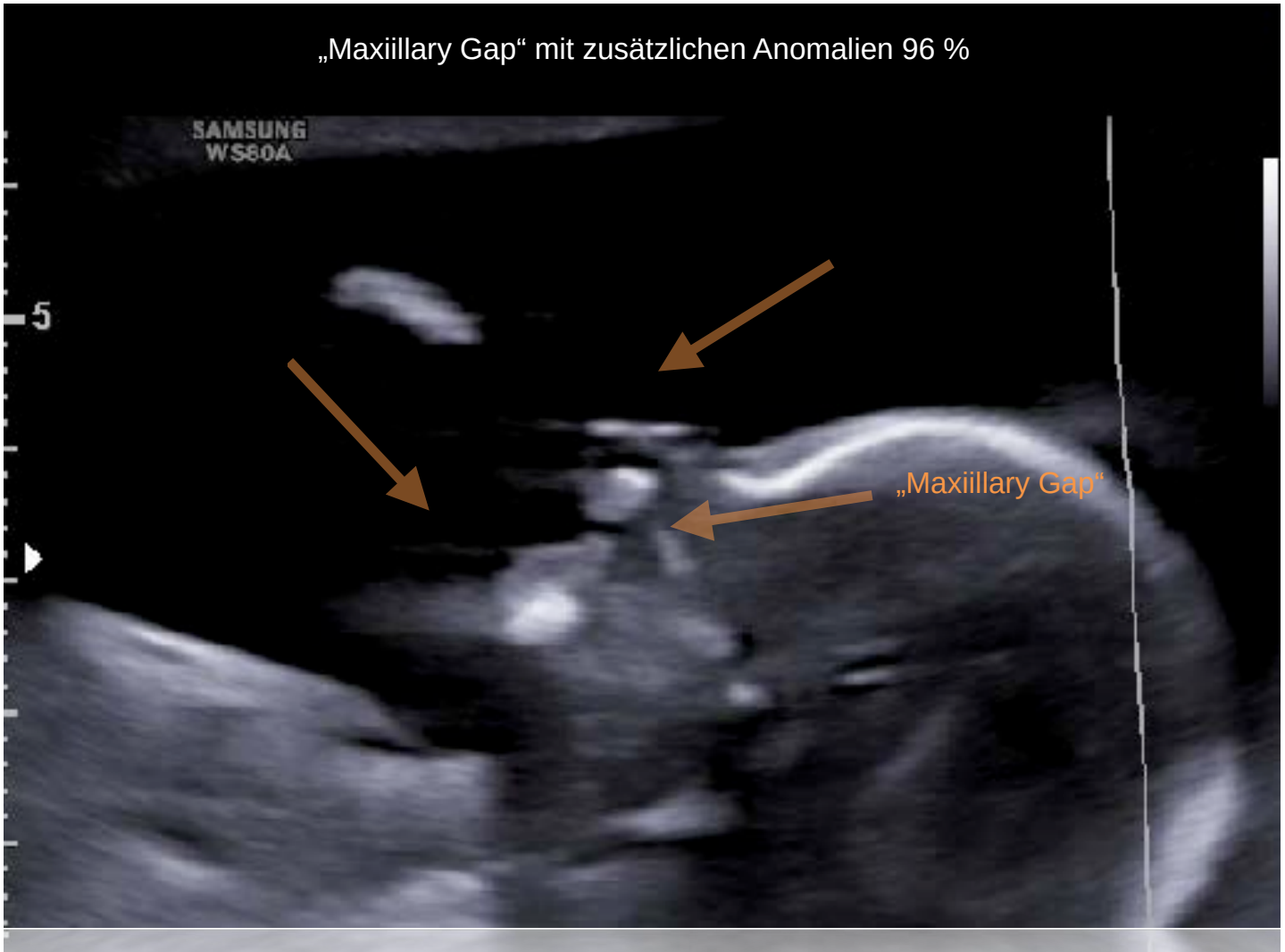

Marl 15.05.2019

Pränatalmedizin bei diabetischer Schwangerschaft

Übersicht

Dr. med. Thomas von Ostrowski

- Bildquelle: Ultrasound Obstet Gynecol 2015; 46: 665–669 Published online 8 November 2015 in Wiley Online Library (wileyonlinelibrary.com). DOI: 10.1002/uog.15675 Maxillary gap at 11–13 weeks' gestation: marker of cleft lip and palate R. CHAOUI*, G. OROSZ†, K. S. HELING*, A. SARUT-LOPEZ* and K. H. NICOLAIDES†

Dr. med. Thomas von Ostrowski

Marl 15.05.2019

Pränatalmedizin bei diabetischer Schwangerschaft

Übersicht

Ultrasound Obstet Gynecol 2016; **48**: 171–176
Published online in Wiley Online Library (wileyonlinelibrary.com). **DOI:** 10.1002/uog.15823

Frontal space distance in facial clefts and retrognathia at 11–13 weeks' gestation

M. HOOPMANN*, J. SONEK†‡, T. ESSER§, C. M. BILARDO¶, P. WAGNER*, H. ABELE* and K. O. KAGAN*

- **Signifikant** (98,1 %) „präfrontale Distanz" über der 99. Perzentile oder unter der 1. Perzentile.
  - Bilaterale und mediane Spalten und bei Feten Retrognathie.
- **Nicht signifikant:** einseitige Spalte.

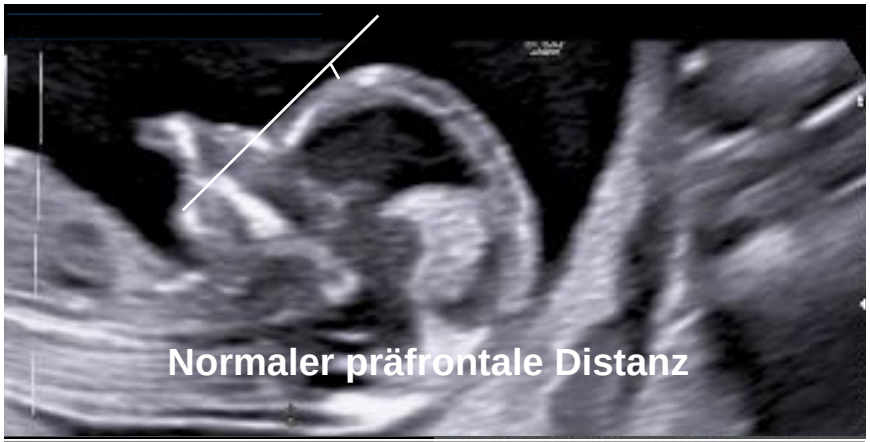

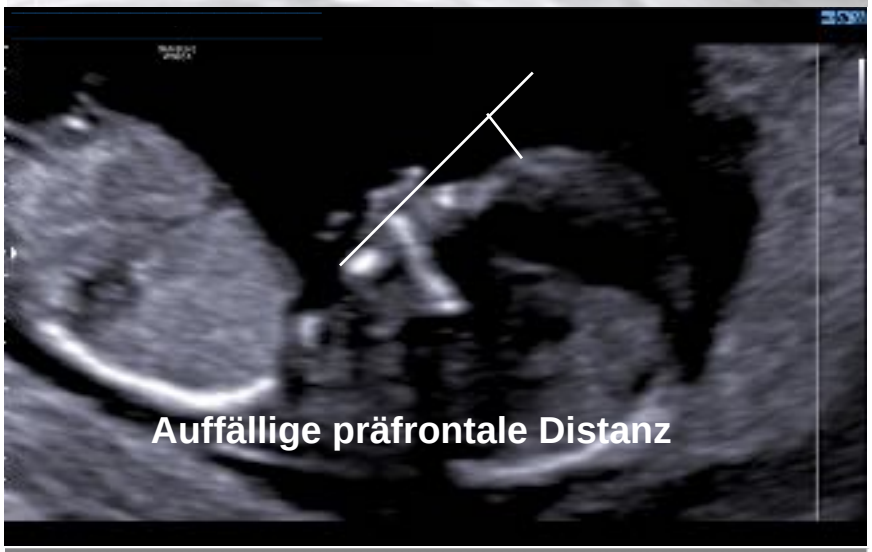

Marl 15.05.2019

Pränatalmedizin bei diabetischer Schwangerschaft

Übersicht

Ultrasound Obstet Gynecol 2010; 35: 7–13
Published online 15 December 2009 in Wiley InterScience (www.interscience.wiley.com). **DOI:** 10.1002/uog.7484

Retronasal triangle: a sonographic landmark for the screening of cleft palate in the first trimester

W. SEPULVEDA*†, A. E. WONG*, P. MARTINEZ-TEN‡ and J. PEREZ-PEDREGOSA‡

Retronasales Dreieck (RND)

Prospektive Studie mit **3D-Ultraschall**.

- LKG:
  - Sensitivität 87,5%
  - Spezifität von 99,9%

Sensitivität mit 2D-Screening-Ultraschalluntersuchungen. **Unklar!**

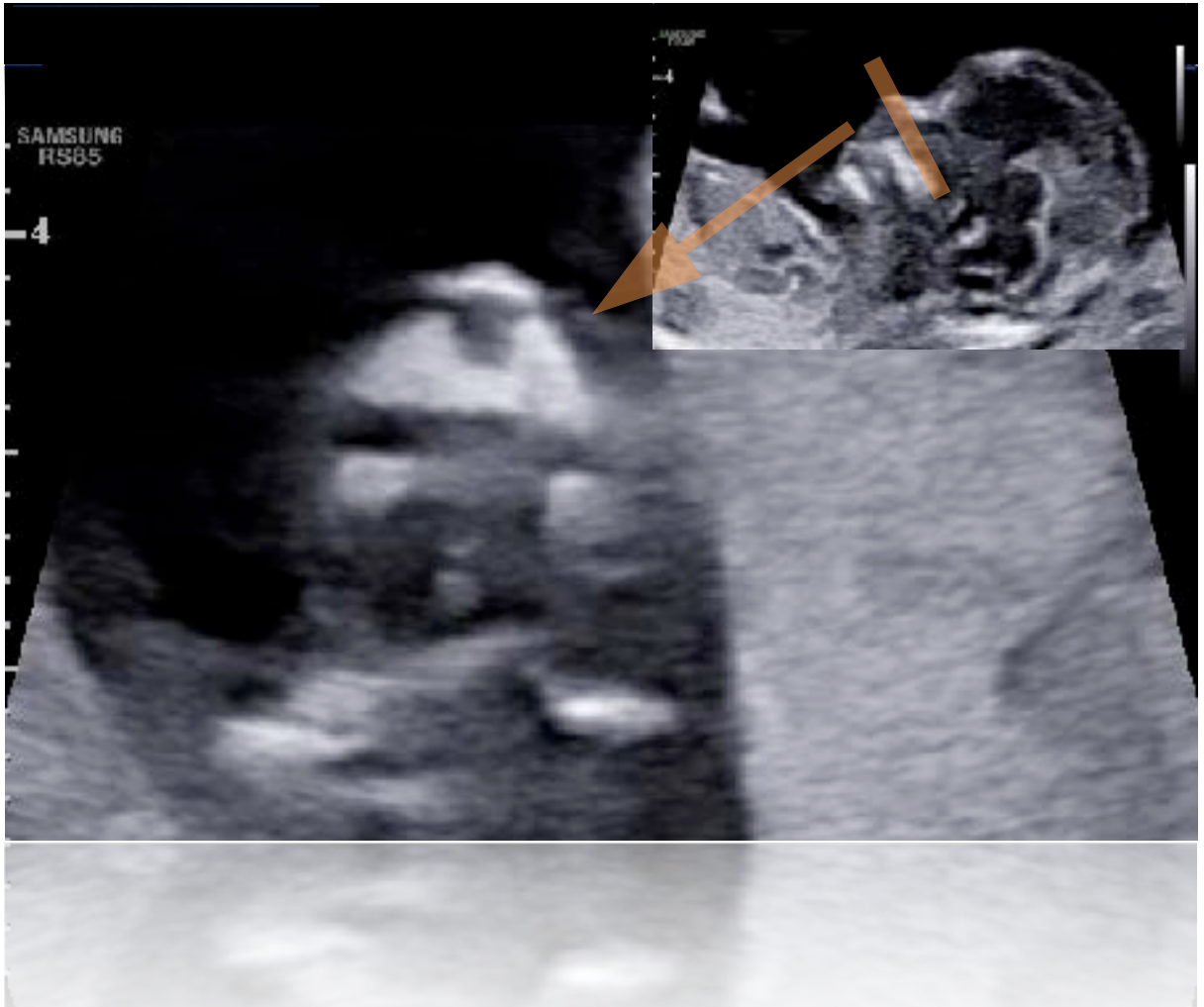

Dr. med. Thomas von Ostrowski

Retronasales Dreieck (RND)
Befunde!

Große mediane Spalten

Zyklopie

Bildquelle: Diagnostic Imaging: Obstetrics (Englisch) Gebundene Ausgabe – 15 Juni 2016 von Paula J. Woodward (Autor), Anne Kennedy.

Dr. med. Thomas von Ostrowski

Ersttrimester-Screening = Detaillierter Ultraschall.

Ersttrimester-Screening

Aneuploidie-Screening

- Nackenfalte (NT)
- Nasenbein (NB)
- Ductus venosus (DV)
- Trikuspidalklappenregurgitation (TKI)

detaillierter Ultraschall

- Grobe Fehlbildungen
- Erste Hinweiszeichen (Signs)
  - Gap Sign
  - **Intrakranielle Translucency (IT)**
  - Frühe Echokardiographie
    - NT
    - DV/TKI
    - Farbdoppler: 4 KB, drei Gefäßblick
    - Herzachse

Präeklampsie- Screening

- Uterinae Dopplersonographie

ASS- Prophylaxe

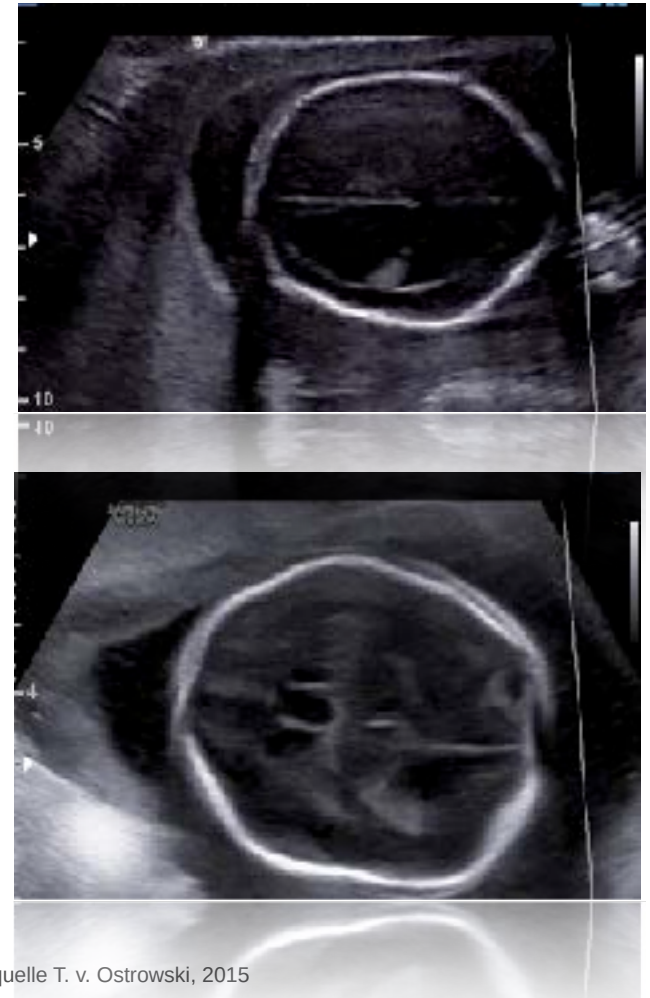

Neuralrohrdefekte

Neuralrohrdefekte (1,2-2,5%, 2-3-fach erhöht)

1–2/1000 Allgemeinbevölkerung

1/200 Anencephalus präkonzeptionell bekannter Diabetes

1/1000 Anencephalus Allgemeinbevölkerung

Videoquelle T. v. Ostrowski, 2015

KINDERWUNSCH DORTMUND SIEGEN DORSTEN WUPPERTAL
STANDORT DORSTEN UND
PRÄNATALMEDIZIN DORSTEN

Dr. med. Thomas von Ostrowski

Marl 15.05.2019

Pränatalmedizin bei diabetischer Schwangerschaft

Übersicht

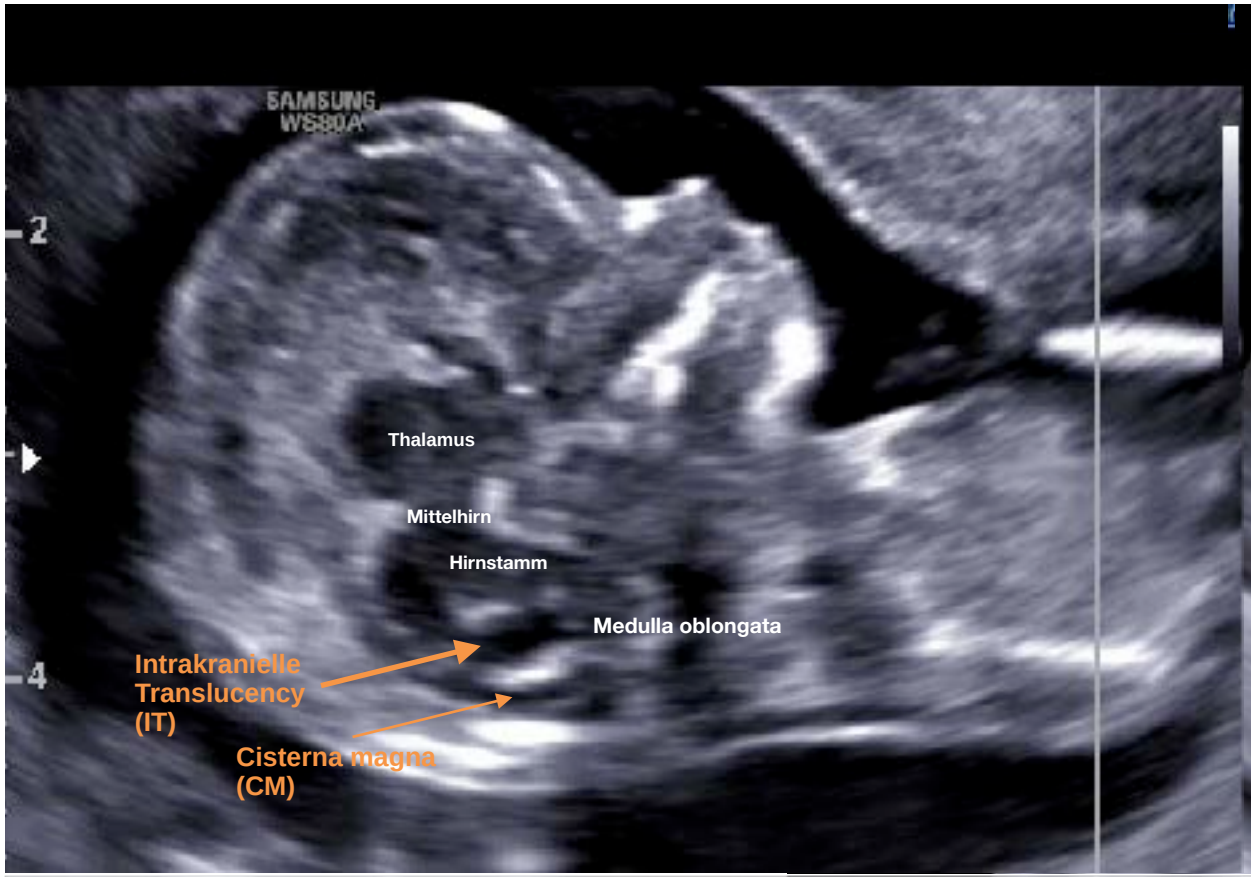

KINDERWUNSCH DORTMUND SIEGEN DORSTEN WUPPERTAL
STANDORT DORSTEN UND
PRÄNATALMEDIZIN DORSTEN

Dr. med. Thomas von Ostrowski

Marl 15.05.2019

Pränatalmedizin bei diabetischer Schwangerschaft

Übersicht

Original Article

Thieme

Detection of Spina Bifida by First Trimester Screening – Results of the Prospective Multicenter Berlin IT-Study

Früherkennung einer Spina bifida im Ersttrimester-Screening – Ergebnisse der prospektiven, multizentrischen Berliner IT-Studie

Authors

Frank Chih-Kang Chen[1], Janine Gerhardt[1], Michael Entezami[2], Rabih Chaoui[3], Wolfgang Henrich[1]

16.000 Feten am Ende des I. Trimester. **Alle 11 Fälle** einer Spina bifida aperta konnten erkannt werden.

Durch Kombination der Einzelparameter (IT und CM).

Aussage zur FPR fehlt?

Früherkennung einer Spina bifida im Ersttrimester- Screening – Ergebnisse der prospektiven, multizentrischen Berliner IT-Studie 16164 Feten .In allen 11 Fällen wurde eine offene Spina bifida diagnostiziert (Inzidenz 6,8/10 000).	Detektionsrate
Vollständiges Fehlen der IT	18 %
IT < 1 Perz. (1,1 mm), Median 2,1 mm	45 %
Keine Darstellbarkeit CM	**64 %**
CM < 1 Perz. (0,4 mm) Median 1,6 mm	73 %

Die weiteren Parameter erwiesen sich **nicht als prädikativ** hinsichtlich einer offenen Spina bifida.
Hirnstamm (BS), Abstand zwischen Hirnstamm und os occipitale (BSOB), BS/BSOB-Quotient.

Dr. med. Thomas von Ostrowski

Marl 15.05.2019

Pränatalmedizin bei diabetischer Schwangerschaft

Übersicht

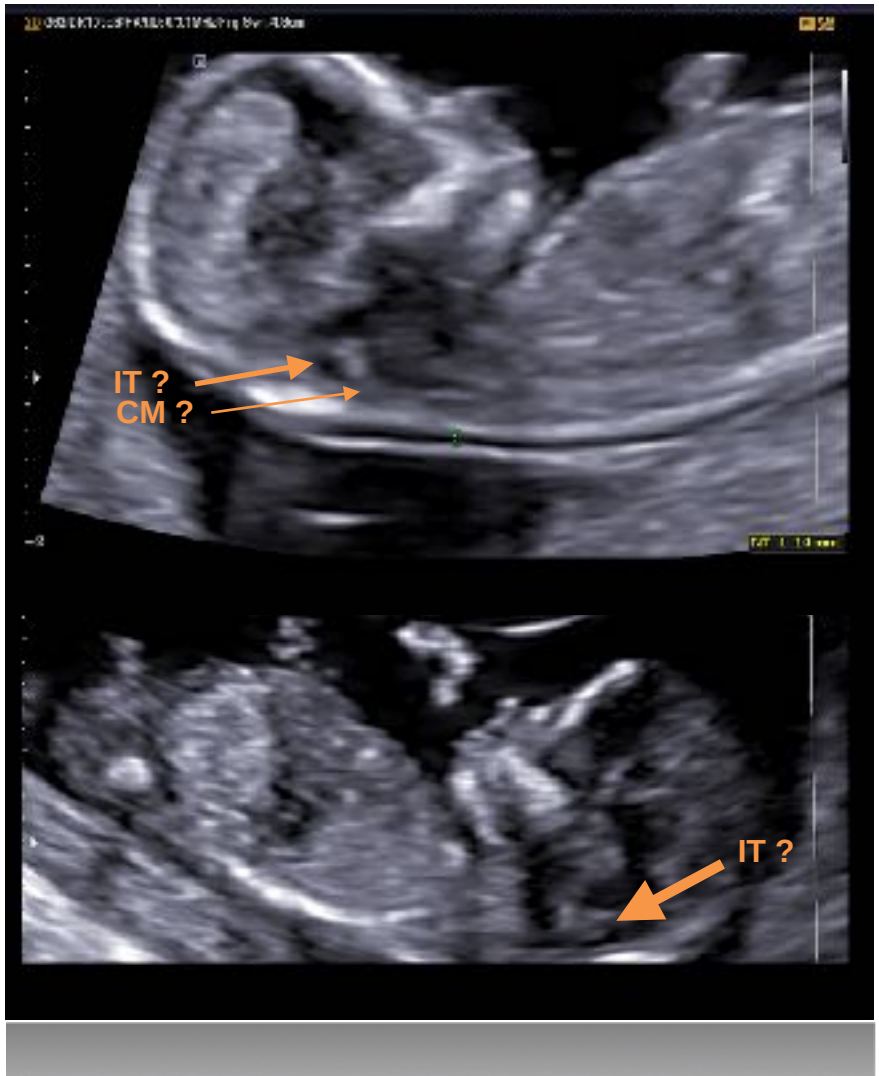

Ersttrimester-Screening = Detaillierter Ultraschall.

Fazit

- Grobe Fehlbildungen sind im I. Trimenon häufig ersichtlich! Detektionsraten 44% (Syngelaki et al 2011).
- Klassische Hinweiszeichen aus dem II. und III. Trimester fehlen meistens.
- Erste Hinweiszeichen für LKG-Spalten und Spina bifida sind bekannt. Bei Nachweis von „Gap Sign“ und Auffälliger „IT“ sollte eine Sicherung oder Verwerfung der (Verdachts)-diagnose kurzfristig angestrebt werden.
- Eine differenzierte Beurteilung des Feten im I. Trimester ersetzt nicht das traditionelle Zweittrimester-Screening!

Dr. med. Thomas von Ostrowski

Ersttrimester-Screening = Frühe Echokardiographie.

Ersttrimester-Screening

Aneuploidie-Screening

- Nackenfalte (NT)
- Nasenbein (NB)
- Ductus venosus (DV)
- Trikuspidalklappenregurgitation (TKI)

detaillierter Ultraschall

- Grobe Fehlbildungen
- Erste Hinweiszeichen (Signs)
  - Gap Sign
  - Intrakranielle Translucency (IT)
  - **Frühe Echokardiographie**
    - NT
    - DV/TKI
    - Farbdoppler: 4 KB, drei Gefäßblick
    - Herzachse

Präeklampsie- Screening

- Uterinae Dopplersonographie

ASS- Prophylaxe

Marl 15.05.2019

Pränatalmedizin bei diabetischer Schwangerschaft

Übersicht

Inzidenz von **5–8/1000** Lebendgeborene

Prävalenz **a**ngeborener Herzfehler bei **N**eugeborenen in **Deutschland**
01. Juli 2006 bis 30 Juni 2007

Geburten: n = 669298
Herzfehler: n = 7251 = **1,08 %**

Mit mütterlichem Diabetes assoziiert:

Konotrunkale Herzfehler (2,3-4%, 4-fach erhöht gegenüber Nichtdiabetikerinnen)!

Bernier PL, Stefanescu A, Samoukovic G, Tchervenkov CI. The challenge of congenital heart disease worldwide: epidemiologic and demographic facts. Semin Thorac Cardiovasc Surg Pediatr Card Surg Annu 2010; 13: 26–34.

Van Der Linde D, Konings EE, Slager MA, et al. Birth prevalence of congenital heart disease worldwide: a systematic review and meta-analysis. *J Am Coll Cardiol 2011*;58(21):2241-7.

G. Schwedler, A. Lindinger, P.E. Lange, U. Sax, J. Olchvary, B. Peters, U. Bauer, H-W. Hense: Frequency and spectrum of congenital heart defects among life births in Germany. Clin Res Cardiol 2011; 100:1111-7.

„Consensus Paper: Fetal Working Group, American Heart Association"

American Heart Association. life is why™

Risikoklasse 1: Eine detaillierte FE sollte durchgeführt werden. .			
Mütterliche Erkrankung	Absolutes Risiko % Lebendgeburten	Untersuchungs-zeitpunkt	
Diabetes mellitus (DM) Typ 1	> 3-5%	18-22 SSW HbA_{1c} > 6% III. Trimenon	DM ist mit einem höheren Risiko für Heterotaxy, TAC, d-TGA und univentrikuläre Defekte assoziiert. Schlecht eingestellter DM ist mit einer Ventrikelhypertrophie im letzten Trimester assoziiert.
Phenylketonurie	12-14%		

Donofrio MT, Moon-Grady AJ, Hornberger LK, Copel JA, Sklansky MS, et al. Diagnosis and treatment of fetal cardiac disease: a scientific statement from the American Heart Association. Circulation 2014; 129: 2183–242.

Dr. med. Thomas von Ostrowski

Marl 15.05.2019

Pränatalmedizin bei diabetischer Schwangerschaft

Übersicht

Typ I Diabetes mellitus
p.c. HbA1c 9%

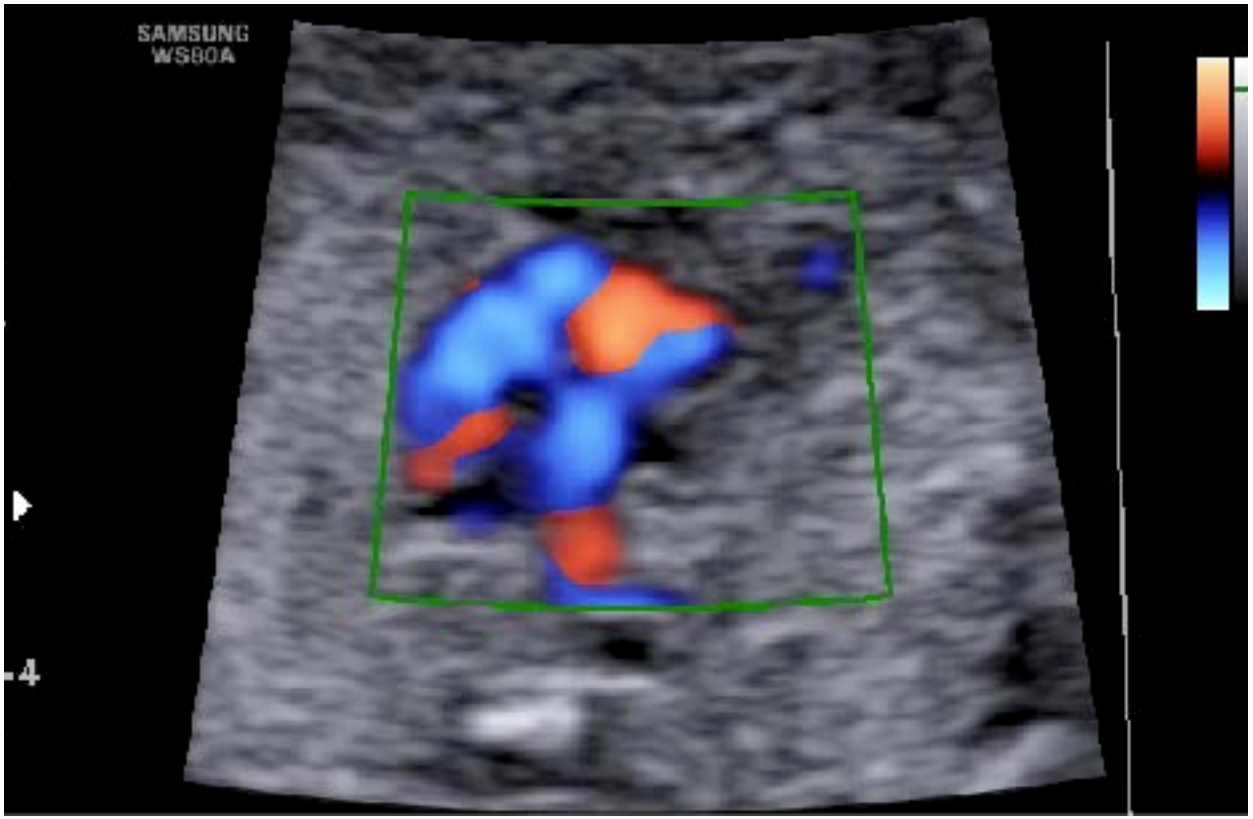

dextro-Transposition der großen Arterien (d-TGA).

Videoquelle T. v. Ostrowski, 2015

Marl 15.05.2019
Pränatalmedizin bei diabetischer Schwangerschaft
Übersicht

Typ I Diabetes mellitus
p.c. HbA1c 7,3%

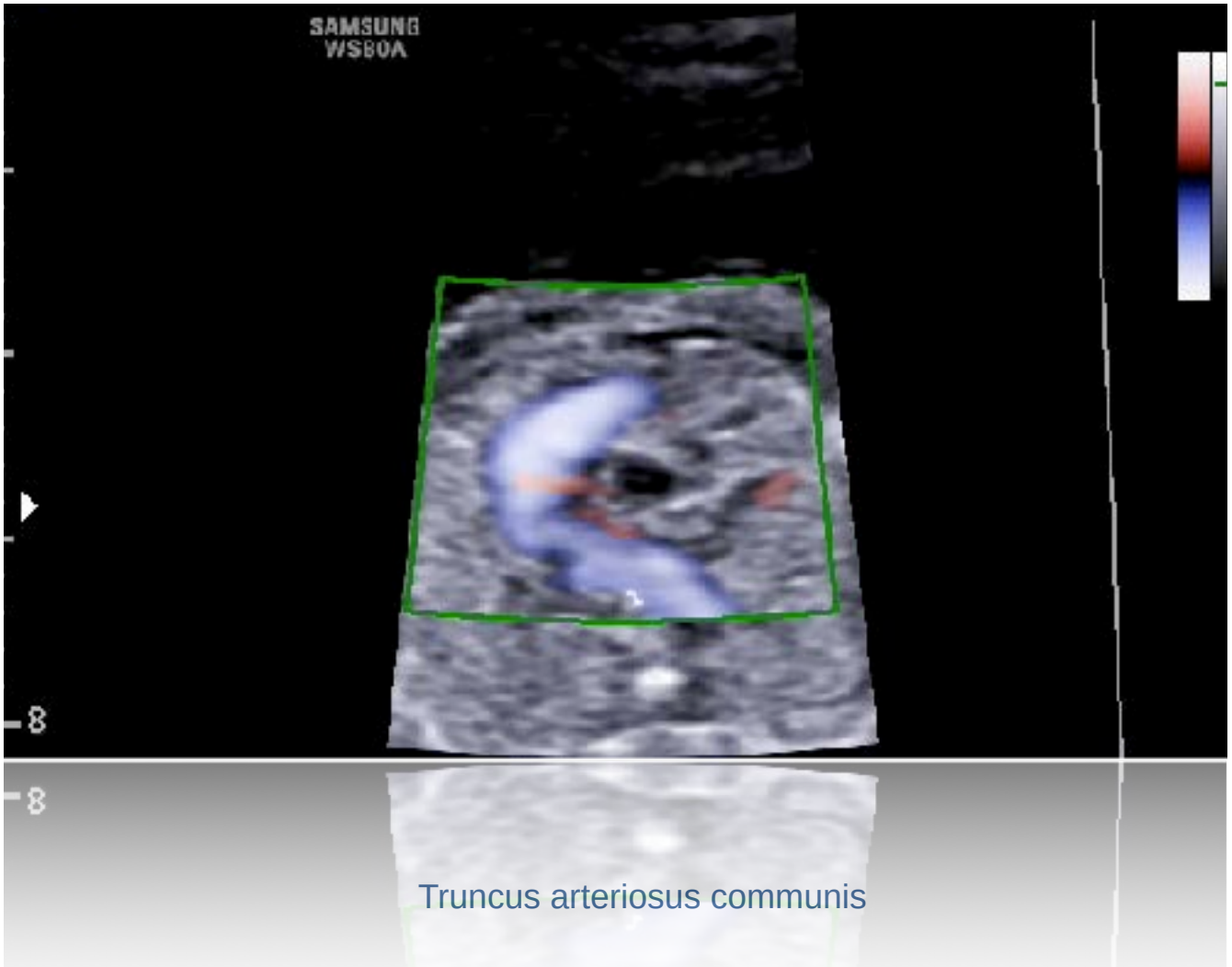

Truncus arteriosus communis

Videoquelle T. v. Ostrowski, 2015

Welche Herzfehler können im 1. Trimester entdeckt werden und mit welcher Entdeckungsrate?

Hochrisikokollektiv: Die meisten Studien betrachten Feten mit erhöhter Nackentransparenz.

Gruppe der Feten mit einer Nackentransparenz	Defektionsrate Herzfehler
> 2,5 mm	96 %.[1]
< 2,5 mm	37,5 %.[1]

Herzfehler, die im Vierkammerblick erkennbar sind:

- Asymmetrie der Kammer.
- Große Ventrikelseptumdefekte.
- Atrioventrikuläre Septumdefekte.

[1]Becker R, Wegner RD: Detailed screening for fetal anomalies and cardiac defects at the 11-13-week scan. Ultrasound Obstet Gynecol 27 (2006) 613–618.

Dr. med. Thomas von Ostrowski

Marl 15.05.2019

Pränatalmedizin bei diabetischer Schwangerschaft

Übersicht

Verdickte Nackenfalte als Risikofaktor für einen großen Herzfehler

Breite der NT	Prävalenz großer Herzfehler
2,5 bis 3,4 mm	1,5 %
3,5 bis 4,4 mm	3,3 %
4,5 bis 5,4 mm	5,5 %
5,5 bis 6,6 mm	15 %
6,7 bis 8,4 mm	19 %

Die Nackenfalte ist nur bei ca. 30 % der Herzfehler erhöht.

Alte Daten!

Erhöhte Nackenfaltenmessung (NT) im 1. Trimenon	Absolutes Risiko % Lebendgeburten
> 3,5 mm	6 %
> 6 mm	24 %
> 8,5 mm	> 60%

Donofrio MT, Moon-Grady AJ, Hornberger LK, Copel JA, Sklansky MS, et al. Diagnosis and treatment of fetal cardiac disease: a scientific statement from the American Heart Association. Circulation 2014; 129: 2183–242.

Clur SA, Ottenkamp J, Bilardo CM. The nuchal translucency and the fetal heart: a literature review. Prenat Diagn 2009; 29: 739 – 748

Risiko für Herzfehler (unabhängig vom Chromosomenstatus)

Trikuspidalklappenregurgitation (TKI) und/oder Ductus venosus (DV)

Bei Feten mit erhöhter NT ist das Risiko für Herzfehler:	
Auffällige TKI und/oder DV.	Erhöht
Normale TKI und/oder normalen DV.	Verringert
	Detektionsrate Herzfehler (ohne Aneuploidie)
TKI	42 %, (33 %) (FPR 1,7 %)
DV	25 %, (22 %) (FPR 3,1 %)
NT + TKI + DV	67 %, (55 %) (FPR 10,1 %)

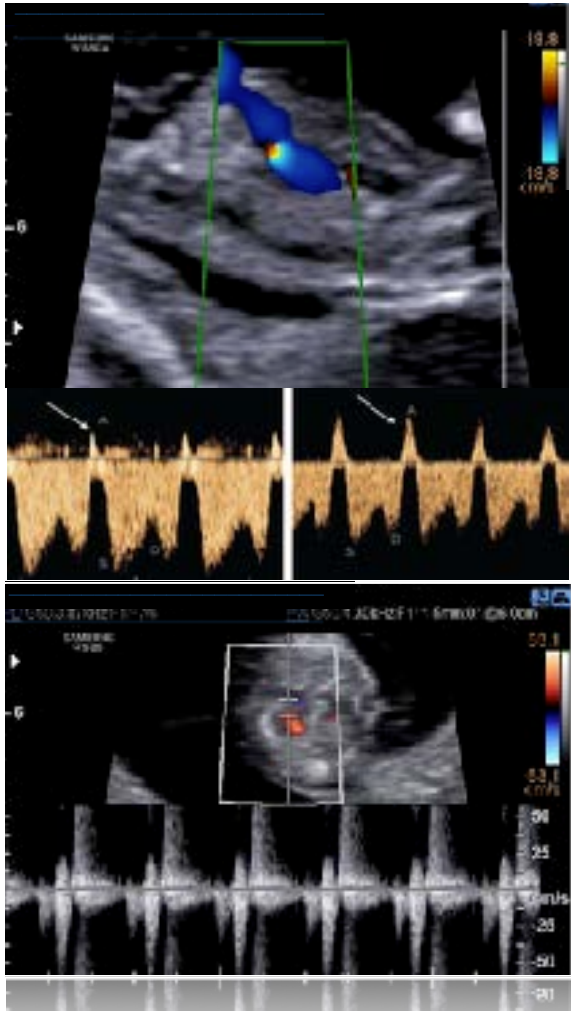

Bildquelle: Abuhamad, Chaoui, First Trimester Ultrasound Diagnostik of fetal Abnormalities

Marl 15.05.2019

Pränatalmedizin bei diabetischer Schwangerschaft

Übersicht

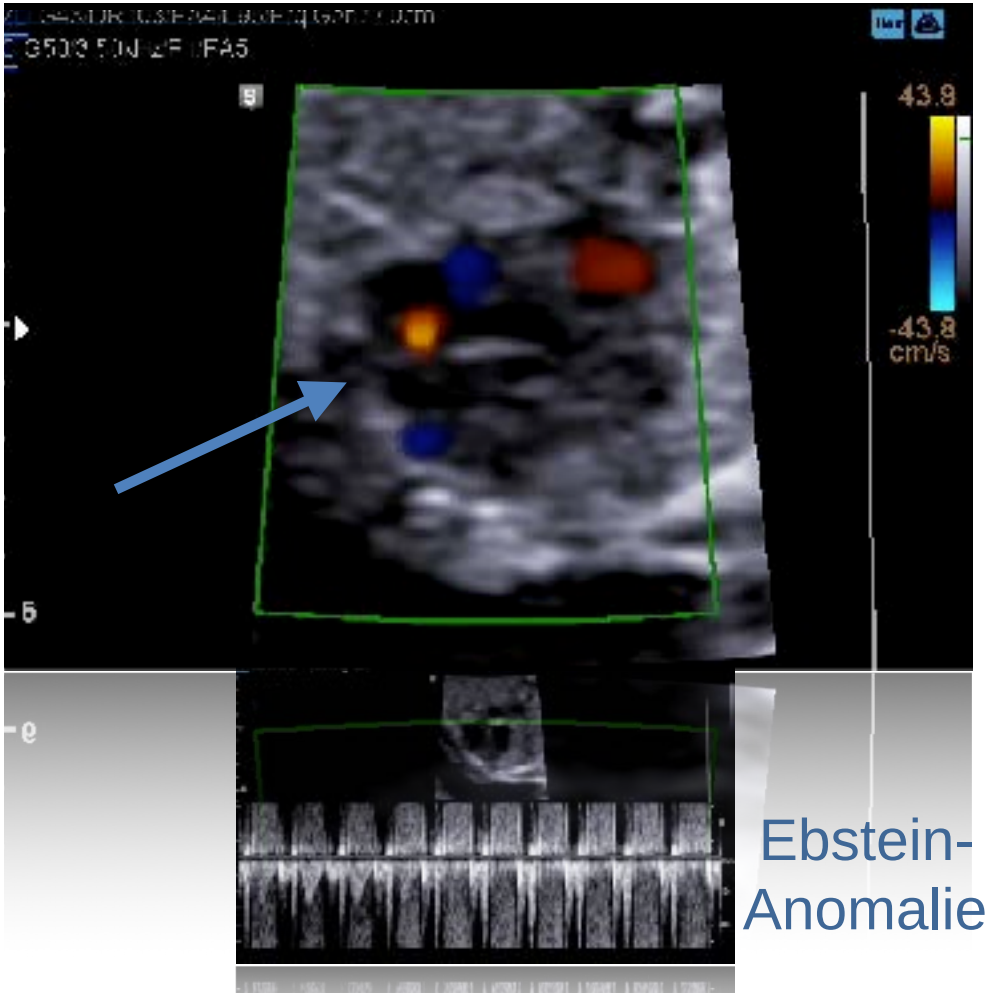

Ebstein-Anomalie

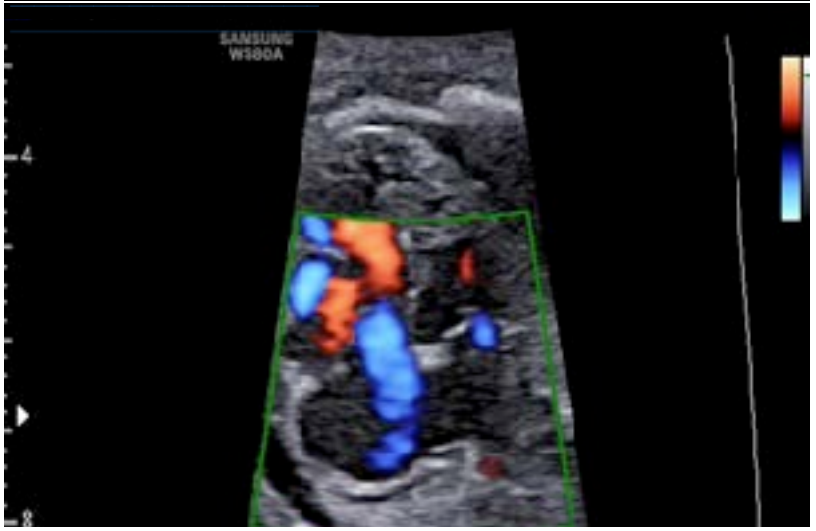

Detektionsrate Herzfehler: Farbdoppler Vierkammerblick vs. Dreigefäßblick (Wiechec et al., 2015)

Farbdoppler Vierkammerblick

Farbdoppler Dreigefäßblick

Farbdoppler Vierkammerblick und Farbdoppler Dreigefäßblick

Dr. med. Thomas von Ostrowski

Marl 15.05.2019

Pränatalmedizin bei diabetischer Schwangerschaft

Übersicht

Physiologisch
Farbdoppler Vierkammerblick und Dreigefäßblick

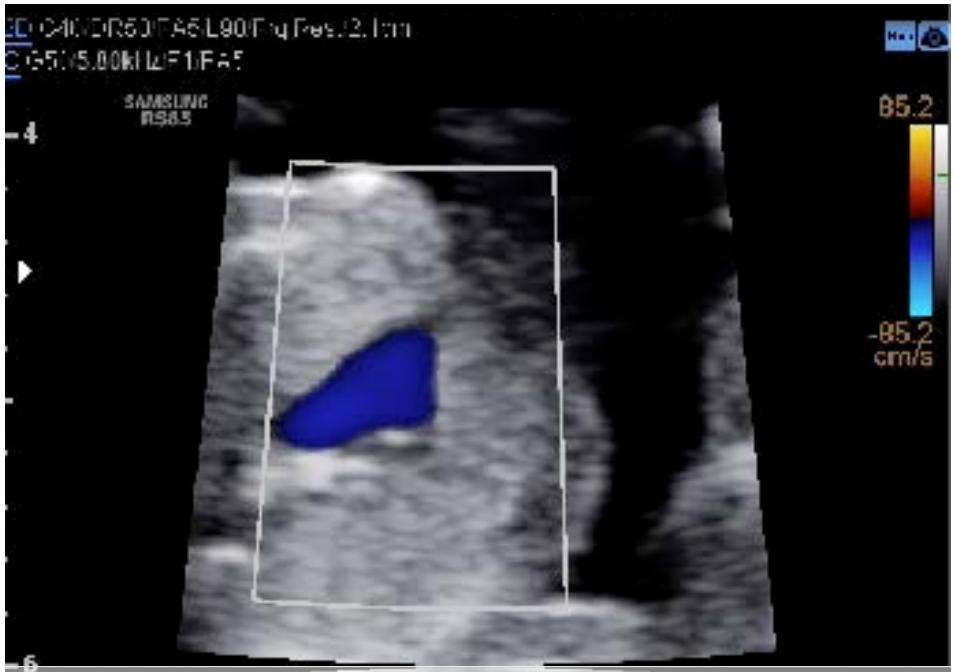

Pathologisch
Farbdoppler Vierkammerblick und Dreigefäßblick

Trisomie 13

Marl 15.05.2019

Pränatalmedizin bei diabetischer Schwangerschaft

Übersicht

Dr. med. Thomas von Ostrowski

Dr. med. Thomas von Ostrowski

Marl 15.05.2019

Pränatalmedizin bei diabetischer Schwangerschaft

Übersicht

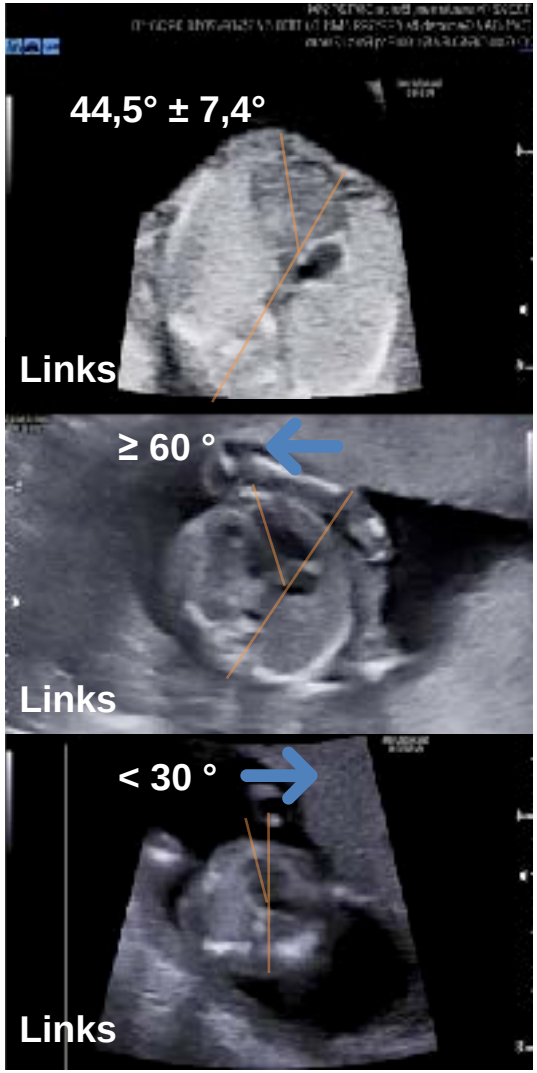

Frühe Fehlbildungsdiagnostik 11+0 bis 13+6 SSW Herzachse (Sinkovskaya et al. Obstes Gynecol 2015)	
Herzachse (CAx)	Anteil innerhalb der Herzfehler-Gruppe
innerhalb der Norm (44,5° ± 7,4°).	25,9 %
außerhalb der Norm	**74,1 %**
Linksverlagerung CAx > 97,5. Per.	**55,8% (110/197)**
Rechtsverlagerung CAx < 2,5. Per. (< 30 °)	**9,6% (9/197)**
Abwesendes / nicht sichtbares interventrikuläres Septum	**8,6% (17/197)**

Ersttrimester-Screening = Frühe Echokardiographie.

Fazit

- Auch im I. Trimester bleibt die Detektionsrate von Herzfehlern im niedrig Risikokolektiv gering!
- Alle Feten mit einer NT > 95. Perz. sollten eine frühe Echokardiographie erhalten.
- Bei Feten mit NT > 95. Perz. können TKI und DV wertvolle Zusatzmarker in der Erkennung von Herzfehlern darstellten.
- Eine unauffällige frühe Echokardiographie schließt einen Herzfehler nicht aus.

Präeklampsie

Risiko erhöht bei:

Präkonzeptionell bekanntem Diabetes

Gestationsdiabetes

OR 1,81; 95%-KI: 1,64-2,00, p<0.001

Dr. med. Thomas von Ostrowski

Ersttrimester-Screening = Präeklampsie Screening.

Ersttrimester-Screening

Aneuploidie-Screening

- Nackenfalte (NT)
- Nasenbein (NB)
- Ductus venosus (DV)
- Trikuspidalklappenregurgitation (TKI)

detaillierter Ultraschall

- Grobe Fehlbildungen
- Erste Hinweiszeichen (Signs)
  - Gap Sign
  - Intrakranielle Translucency (IT)
  - Frühe Echokardiographie
    - NT
    - DV/TKI
    - Farbdoppler: 4 KB, drei Gefäßblick
    - Herzachse

Präeklampsie- Screening

- Uterinae Dopplersonographie

ASS- Prophylaxe

Dr. med. Thomas von Ostrowski

Marl 15.05.2019

Pränatalmedizin bei diabetischer Schwangerschaft

Übersicht

Traditionelle Ansätze

AWMF

(015/018 – S1-Leitlinie: Diagnostik und Therapie hypertensiver Schwangerschaftserkrankungen.
Stand: 01.12.2013 (in Überarbeitung)

gültig bis 30.11.2017

Empfehlung ASS (75-150 mg/Tag) bis spätestens 16. SSW bis 34+0 SSW

- Reduziert Risiko für PE bei Frauen mit Risiko
- Low risk Kollektiv kein nachgewiesener Nutzen
- Generelle ASS-Prophylaxe nicht empfohlenen

NICE

(National Institute for Health and Clinical Excellence)

Empfehlung ASS (75 mg/Tag) **12. SSW bis zur Geburt.**

- Schwangere mit hohem und moderatem Risiko.

(High risk factors)
Hypertensive Erkrankung in einer früheren Schwangerschaft
Chronische Nierenerkrankung
Chronische Hypertonie
Diabetes mellitus
Autoimmunerkrankung (SLE oder APS)
(Moderate risk Factors)
Erste Schwangerschaft
Alter ≥ 40a
BMI ≥ 35 kg/m²
Inter-Schwangerschaftsintervall ≥ 10 Jahre
Familienanamnese Präeklampsie

ACOG

(American College of Obstetricians and Gynecologists)

Empfehlung ASS (81 mg/Tag): **Beginn spätes I. Trimester.**

- Anamnese ≥ 2 Präeklampsien oder
- Anamnese PE mit Partus < 34+0 SSW

O'Gorman N, Wright D, Syngelaki A, Akolekar R, Wright A, Poon LC, Nicolaides KH. Competing risks model in screening for preeclampsia by maternal factors and biomarkers at 11-13 weeks' gestation. Am J Obstet Gynecol 2016;214:103.e1-103.e12.
National Collaborating Centre for Women's and Children's Health (UK). Hypertension in pregnancy: the management of hypertensive disorders during pregnancy. London: RCOG Press, 2010.
Hypertension in pregnancy: report of the American College of Obstetricians and Gynecologists' Task Force on Hypertension in Pregnancy. Obstet Gynecol 2013; 122: 1122-31.
O' Gorman N, Wright D, Poon LC, Rolnik DL, Syngelaki A, de Alvarado M, Carbone IF, Dutemeyer V, Fiolna M, Frick A, Karagiotis N, Mastrodima S, de Paco Matallana C, Papaioannou G, Pazos A, Plasencia W, Nicolaides KH. Multicenter screening for preeclampsia by maternal factor and biomarkers at 11-13 weeks' gestation: comparison to NICE guidelines and ACOG recommendations. Ultrasound Obstet Gynecol 2017; 49: 756-60.

Prädiktion der Präeklampsie im ersten Trimester

Screening Methode	Detektivonsrate (FPR von 10 %)		
	PE < 34. SSW	PE < 37. SSW	PE > 37. SSW
Maternale Faktoren	58 %	50 %	38 %
Maternale Faktoren +			
+ Mittlerer Blutdruck	65 %	60 %	43 %
+ Mittlerer Blutdruck + uterine Dopplersonographie*	80 %	70 %	44 %
+ Mittlerer Blutdruck + PIGF	85 %	73 %	47 %
+ Mittlerer Blutdruck + uterine Dopplersonographie + PIGF	**90 %**	**75 %**	47 %

In der 11+0 -13+6 SSW verbessert PAPP-A die Aussagekraft des combined Screenings (Maternale Faktoren + Mittlerer Blutdruck + Aa.uterinae PI) nicht. (64)

Die Messung von sFLT-1 in der 11+0 -13+6 SSW verbessert die Vorhersage für PE nicht.

• Prädiktion, Diagnostik und Prognose der Präeklampsie. Dr. med. Stefan Verlohren, Berlin
• Poon LC1, Kametas NA, Maiz N, Akolekar R, Nicolaides KH. Hypertension. 2009 May;53(5):812-8. doi: 10.1161/HYPERTENSIONAHA.108.127977. Epub 2009 Mar 9. First-trimester prediction of hypertensive disorders in pregnancy.
• Akolekar R, Syngelaki A, Poon L, Wright D, Nicolaides KH. Competing risks model in early screening for preeclampsia by biophysical and biochemical markers. Fetal Diagn Ther 2013;33:8-15
• Wright A, Guerra L, Pellegrino M, Wright D, Nicolaides KH. Maternal serum PAPP-A and free β-hCG at 12, 22 and 32 weeks' gestation in screening for pre-eclampsia. Ultrasound Obstet Gynecol 2016; 47: 762-7.

Dr. med. Thomas von Ostrowski

Marl 15.05.2019

Pränatalmedizin bei diabetischer Schwangerschaft

Übersicht

Spätes 1. Trimenon

NOTCH im I. Trimester?

46-64% der normalen Schwangerschaften im I. Trimester weisen einen Notch auf![1]

Signifikant höherer mittlerer PI

- **PI 2,35 (95.Perz.)** Martin et al., 2005

***„Ein besonders hoher Widerstand in den Aa. uterinae im 1. Trimester ist mit einer besonders schweren und frühen Präeklampsie vergesellschaftet (Wright et al., 2012)“** Aus Kursbuch Dopplersonographie. Sohn, Kagan, Fluhr, Vetter 2018.

1 Sciscione A. C., Hayes E. J. Uterine artery doppler flow studies in obstetric practice. *American Journal of Obstetrics & Gynecology*. 2009;201(2):121–126. doi: 10.1016/j.ajog.2009.03.027.
Dis Markers. 2015;2015:679730. doi: 10.1155/2015/679730. Epub 2015 Apr 20.
First-trimester uterine artery Doppler analysis in the prediction of later pregnancy complications.
Khong SL1, Kane SC2, Brennecke SP3, da Silva Costa F4.

Detektionsrate (%) Präeklampsie

Präeklampsie < 37. SSW

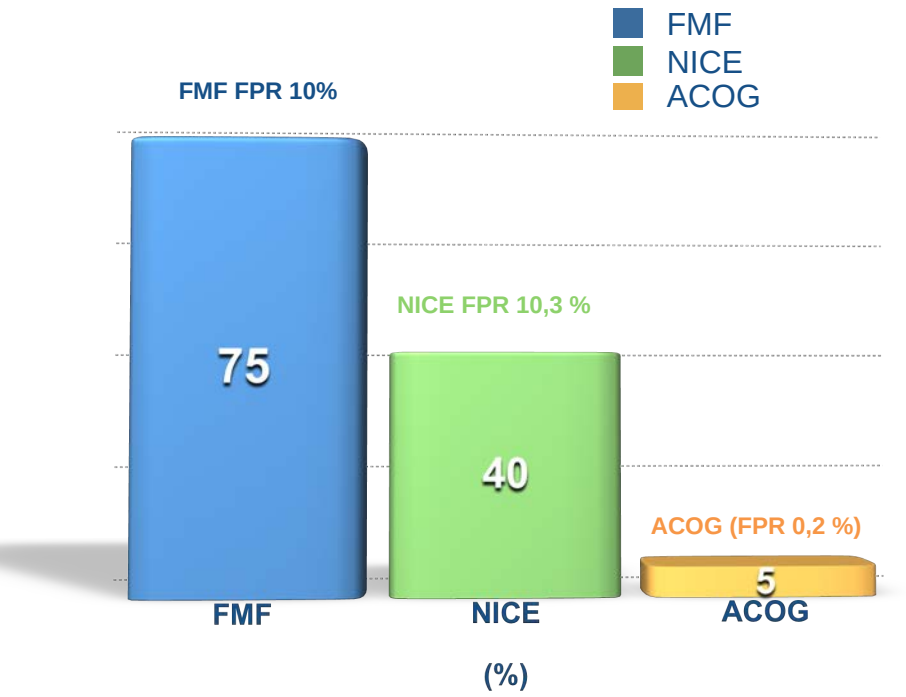

Traditioneller Ansatz

Präeklampsie ≥ 37. SSW

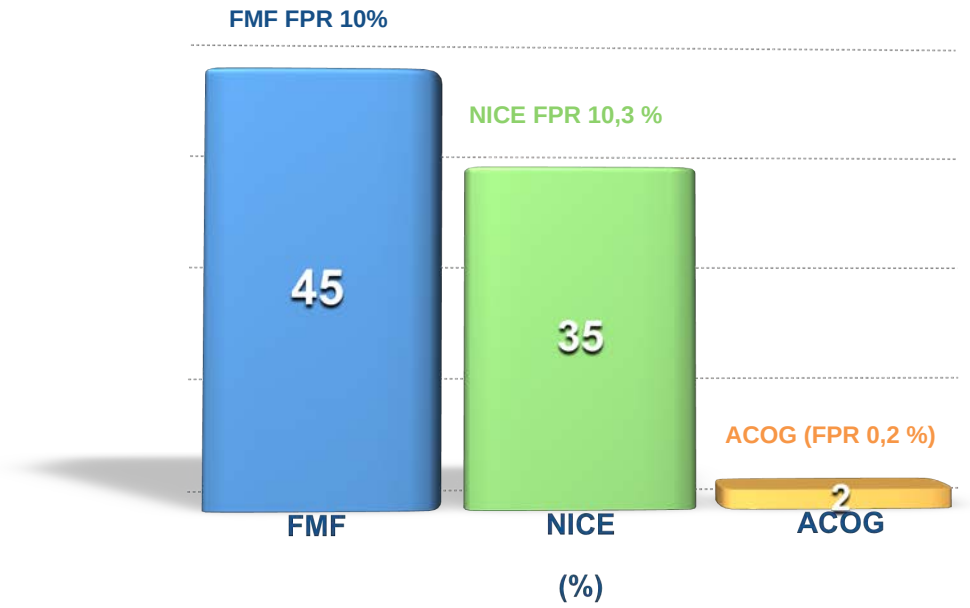

Traditioneller Ansatz

Dr. med. Thomas von Ostrowski

Marl 15.05.2019

Pränatalmedizin bei diabetischer Schwangerschaft

Übersicht

RISIKOBEWERTUNG 11+0 bis 13+6 SSW

High-risk Gruppe (PE Risiko <37 SSW: ≥1:100)

- 10% der Gesamtpopulation
- 75% der Schwangeren, die ein PE < 37+0 SSW entwickeln

Low-risk Gruppe (PE Risiko <37 SSW: <1:100).

- 90% der Gesamtpopulation
- Entwicklung einer PE ist unwahrscheinlich

- ASS 150 mg Abends bis 36+6 SSW
- Versuch „nicht behandelnde“ Risikofaktoren zu beeinflussen

- Kein ASS

\+

Identifikation von „behandelbaren“ Risikofaktoren

Metabolische Faktoren
Kardiovaskuläre Faktoren Thromboembolische Faktoren

Prävalenz von Risikoprofilen bei Frauen mit positiver Anamnese für Präeklampsie.
(Scholten et al., 2013.)

77% der Frauen hatten ein Risikoprofil.

66,1 %	Kardiovaskuläres Risikoprofil.
18,7 %	Hyperhomocysteinämie.
15,4 %	Metabolisches Syndrom.
10,8 %	Thrombophilie.

Reevaluierung des Risikos in 22. SSW notwendig.

Dr. med. Thomas von Ostrowski

Ersttrimester-Screening = Präeklampsie Screening.

Ersttrimester-Screening

Aneuploidie-Screening

- Nackenfalte (NT)
- Nasenbein (NB)
- Ductus venosus (DV)
- Trikuspidalklappenregurgitation (TKI)

detaillierter Ultraschall

- Grobe Fehlbildungen
- Erste Hinweiszeichen (Signs)
  - Gap Sign
  - Intrakranielle Translucency (IT)
  - Frühe Echokardiographie
    - NT
    - DV/TKI
    - Farbdoppler: 4 KB, drei Gefäßblick
    - Herzachse

Präeklampsie- Screening

- Uterinae Dopplersonographie

ASS- Prophylaxe

Marl 15.05.2019

Pränatalmedizin bei diabetischer Schwangerschaft

Übersicht

Dr. med. Thomas von Ostrowski

funded by EU FP7
ASPRE project

The NEW ENGLAND JOURNAL of MEDICINE

ORIGINAL ARTICLE

Aspirin versus Placebo in Pregnancies at High Risk for Preterm Preeclampsia

Potentielle Reduktion der frühen PE. ASS 150 mg

Frühes PE-Screening.11+0-13+6 SSW (FMF-Algorithmus). 27.000 Einlingsschwangerschaften.
1620 Schwangere randomisert. Risiko „frühe PE“ ≤ 1:100 oder schlechter.

- ASS-Arm 150mg/Tag.
- Placebo-Arm.

Einnahme erfolgte ab der 11+1-13+6 SSW bis zur 36+6 SSW.

Präeklampsie < 37. SSW

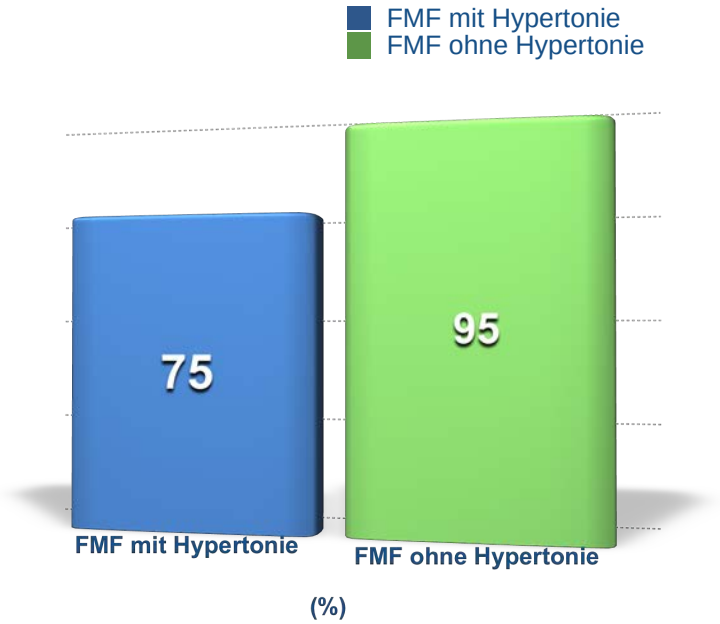

Primäre Analyse	Sekundäre Analyse
Reduktion der PE-Inzidenz von 62% in der Gruppe der frühen PE (< 37.SSW).	**Abendliche Einnahme empfohlen.**
Reduktion der PE von 82% vor der vollendeten 34 SSW.	**Compliance ≥ 90%: 75%** **Geringeren Compliance: 40%.**
	Bei chronischer Hypertonie zeigt Aspirin keinen präventiven Effekt der frühen PE.

Rolnik DL, Wright D, Poon LC, O'Gorman N, Syngelaki A, de Paco Matallana C, Akolekar R, Cicero S, Janga D, Singh M, Molina FS, Persico N, Jani JC, Plasencia W, Papaioannou G, Tenenbaum-Gavish K, Meiri H, Gizurarson S, Maclagan K, Nicolaides KH. Aspirin versus placebo in pregnancies at high risk for preterm preeclampsia. N Engl J Med 2017 Jun 28. doi: 10.1056/NEJMoa1704559.

Acetyl- Salicyl- Säure (ASS) Off-label use Verfahren!	
Wirkung?	Im Wesentlichen unbekannt.
Fetales Risiko?	Bisher nicht bestätigt.
Maternales Risiko? **Kontraindikationen beachten!**	Asthmaanfälle. Blutungsneigung.
Risikogruppe(n) ohne/eingeschränkte ASS Wirkung?	**Chronische Hypertonie.** **Präexistenter Diabetes mellitus.** **Erhöhter BMI.** **Gemini und höhergradige Mehrlinge.**
Universalprophylaxe ASS? (Analog Folsäure)	Nicht empfohlen.
ASS zur Abortprävention?	Nicht empfohlen. (015/050) Leitlinienklasse S2k Stand April 2018. (59)
ASS zur SGA Prävention?	„ASPRE“ zeigt keinen Effekt auf SGA.

Funded by EU FP7
ASPRE project

Ersttrimester-Screening = Präeklampsie Screening.

Fazit

- Auch bei Ungültigkeit der AWMF- Leitlinie ist eine ASS 100 mg Prophylaxe im Hochrisikokollektiv erlaubt.
- Bis spätestens 16+0 SSW beginnen.
- Die **beste Performance** stell die Risikoeinschätzung der **FMF UK** dar und sollte gegenüber andere Risikoeinschätzung bevorzugt werden.
- ASS 150 mg sollte nur **nach Risikoeinschätzung der FMF UK** (cut off ≤ 1 zu 100) im off label use verordnet werden.
- Schwangere mit chronischer Hypertonie profitieren nicht von einer ASS- Gabe.
- Einnahme erfolgt **abends**. Patientin über **Compliance** informieren.

Fetale Überwachung

MAKROSOMIE

Risiko erhöht bei:

Präkonzeptionell bekannter Diabetes

Gestationsdiabetes

III. Trimenon: Eine Biometrie in 3-wöchigen Abständen, bei auffälligem Wachstumsverhalten (LGA, IUGR, Polyhydramnion) in entsprechend kürzerem Intervall, ist empfehlenswert. Dabei ist vor allem der Abdomenumfang ein wichtiger Parameter zur Erfassung eines diabetogenen übermäßigen Wachstums.

Dopplersonographische Untersuchungen sind wegen der GDM-Diagnose allein nicht indiziert, es sei denn, es liegen andere geburtshilfliche Risiken vor, die eine dopplersonographische Abklärung erfordern.

Vor Entbindung: Erhebung eines Schätzgewichtes und Beurteilung des Verhältnisses von Abdomen und Kopf empfehlenswert (fetale Makrosomie ist Risikofaktor für Schulterdystokie).

Makrosomie

Sonographisch prognostizierte Gewicht wird häufig überschätzt.

Untersuchungen bei Schwangeren mit insulinpflichtigem Diabetes mellitus am Termin ergaben, dass bei einem geschätzten Geburtsgewicht von ≥ 4 800 g nur eine Wahrscheinlichkeit **von 50% besteht**, dass das Geburtsgewicht bei ≥ 4 500 g liegt (McLaren 1995).

Anderseits besteht bei LGA generell eine Tendenz, das Gewicht zu unterschätzen (Cohen 2010).

Erstuntersuchung ein normosomes Wachstum (800 Feten)

Makrosomie
7,4% (59)

Bis 31+6 SSW: 32,2%, (19)

Im Zeitraum 32+0-35+6 SSW: 40,7 % (24)

Nach 36+0 SSW:27,1% (16)

(37,5%, n=6) als LGA geboren

Bei 67,8% der Feten, die bei Erstuntersuchung normosom waren und im Verlauf der Schwangerschaft eine fetale Makrosomie entwickelten, trat diese erst nach 32+0 SSW erstmalig auf.

Die Insulinsekretion beginnt mit 12+0 SSW.
Bis 20+0 SSW bleibt Insulin relativ inaktiv (Keller, Metzger et al. 1990).

Von 19+0 bis 25+0 SSW erreichen die Insulinrezeptoren ihre volle Empfindlichkeit und erst ab 30+0 SSW ist das fetale Wachstum abhängig von der zirkulierenden Insulinmenge (Keller, Metzger et al. 1990).

Eine Makrosomie durch fetalen Hyperinsulinismus ist erst in der Spätschwangerschaft vorstellbar.

Eine Insulin-Therapiedauer von weniger als 7 Wochen verhindert nicht oder nur zum Teil die Entstehung einer Makrosomie (Shushan, Ezra et al. 1997).

Fetale Überwachung

Wie erkennen wir den gefährdeten Feten?

fetales Herz

Dr. med. Thomas von Ostrowski

Marl 15.05.2019

Pränatalmedizin bei diabetischer Schwangerschaft

Übersicht

„Consensus Paper: Fetal Working Group, American Heart Association"

American Heart Association.
life is why™

Diabetes mellitus (DM) Typ 1	> 3-5%	18-22 SSW HbA_{1c} > 6% **III. Trimenon**	DM ist mit einem höheren Risiko für Heterotaxy, TAC, d-TGA und univentrikuläre Defekte assoziiert. **Schlecht eingestellter DM ist mit einer Ventrikelhypertrophie im letzten Trimester assoziiert.**

Donofrio MT, Moon-Grady AJ, Hornberger LK, Copel JA, Sklansky MS, et al. Diagnosis and treatment of fetal cardiac disease: a scientific statement from the American Heart Association. Circulation 2014; 129: 2183–242.

Der Vier-Kammer-Blick wurde mangelhaft eingestellt.

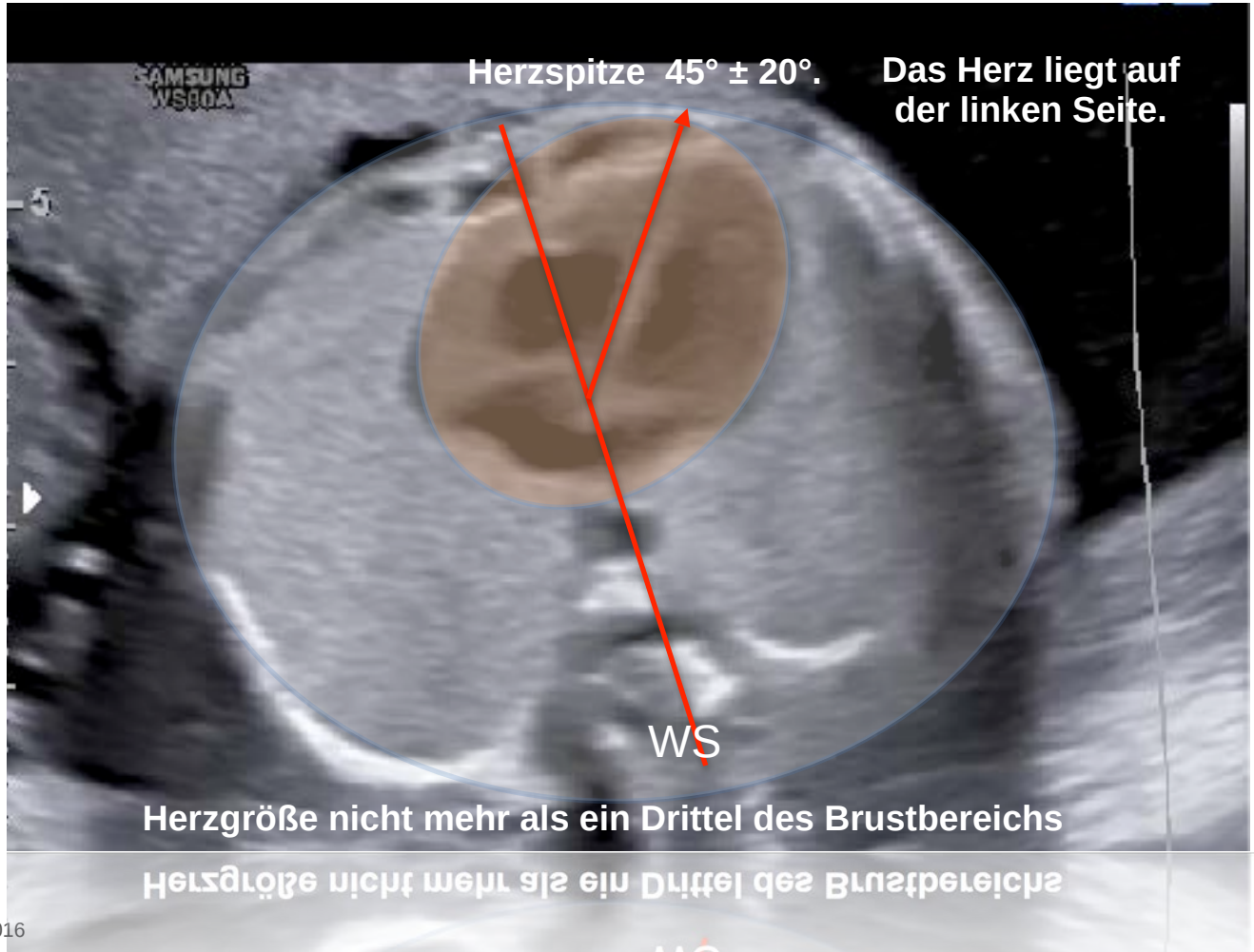

Videoquelle T. v. Ostrowski, 2016

Dr. med. Thomas von Ostrowski

Marl 15.05.2019

Pränatalmedizin bei diabetischer Schwangerschaft

Übersicht

32. SSW, Diabetes mellitus Typ I, HbA1c 16 %
(mittlerer Blutglukosespiegel der letzten 8-10 Wochen 298 mg/dl).
Transiente hypertrophe Kardiomyopathien.

33. SSW, Diabetes mellitus Typ II
Transiente hypertrophe Kardiomyopathien.

Videoquelle T. v. Ostrowski, 2015

Dr. med. Thomas von Ostrowski

Marl 15.05.2019

Pränatalmedizin bei diabetischer Schwangerschaft

Übersicht

Dr. med. Thomas von Ostrowski

Marl 15.05.2019

Pränatalmedizin bei diabetischer Schwangerschaft

Übersicht

Die Kardiomyopathie ist hauptsächlich im Zusammenhang mit einer schlechten Blutzuckerkontrollen zu interpretieren.

Diabetische Kardiomyopathie tritt bei etwa 30% der Neugeborenen diabetischer Mütter auf.

Assoziationen mit venösen Thrombosen des Feten und Veränderungen in der Vaskularisation der Plazentazotten.

Kozak-Barany A, Jokinen E, Kero P, Tuominen J, Ronnemaa T, Valimaki I. Impaired left ventricular diastolic function in newborn infants of mothers with pregestational or gestational diabetes with good glycemic control. *Early Hum Dev* 2004; 77: 13–22.

Lisowski LA, Verheijen PM, De Smedt MMC, Visser GHA, Meijboom EJ. Altered fetal circulation in type-1 diabetic pregnancies. *Ultrasound Obstet Gynecol* 2003; 21: 365–369.

Rizzo G, Arduini D, Romanini C. Cardiac function in fetuses of type 1 diabetic mothers. *Am J Obstet Gynecol* 1991; 164: 837–843.

Veille JC, Hansom R, Sivakoff M, Hoen H, Ben-Ami M. Fetal cardiac size in normal, intrauterine growth retarded, and diabetic pregnancies. *Am J Perinatol* 1993; 10: 275–279.

Mehta S, Nuamah I, Kalhan S. Altered diastolic function in asymptomatic infants of mothers with gestational diabetes. *Diabetes* 1991; 40 (Suppl. 2): 56–60.

Fetale Überwachung

Wie erkennen wir den gefährdeten Feten?

Polyhydramnion

Marl 15.05.2019

Pränatalmedizin bei diabetischer Schwangerschaft

Übersicht

Beurteilungsmethode	Messung	Norm	Interpretation
Fruchtwasserindex	Jeweils in 4 Quadranten: Messung des größten von Nabelschnur und kindlichen Anteilen freien Depots (a.p)	8 cm bis 18 cm	Bessere Methode zur Beurteilung einer Progredienz der FWM
Tiefstes Fruchtwasserdepot „single-Pocket-Methode	Messung des größten von Nabelschnur und kindlichen Anteilen freie Depot (a.p)	2,1 cm bis 8 cm	
Zwei-Durchmesser-Fruchtwasserdepot	Messung des größten von Nabelschnur und kindlichen Anteilen freie Depot (a.p) und horizontale Messung	15,1cm^2 bis 50 cm^2	identifiziert besser Oligohydramnion
Subjektive Beurteilung der Fruchtwassermenge	Betrachtung des gesamten intrauterinen Inhalts. Z.B. Fetaler Abdomenumfang passt ein weiteres mal in die Fruchtwassermenge.	Subjektive Einschätzung	

Diagnostic Imaging: Obstetrics (Englisch) Gebundene Ausgabe – 15. Juni 2016 von Paula J. Woodward (Autor), Anne Kennedy.

Dr. med. Thomas von Ostrowski

Marl 15.05.2019

Pränatalmedizin bei diabetischer Schwangerschaft

Übersicht

Beschreibung	Befund	AFI	Single-Pocket-Methode	Zwei-Durchmesser-Fruchtwasserdepot	Subjektive Beurteilung der Fruchtwassermenge
Oligohydramnio	< 5 Perzentile	Wert < 5	Wert 2 cm und kleiner	Wert 15,cm^2 und kleiner	
Polyhydramnion	< 95 Perzentile	Wert < 20	Wert 8,1 cm und größer	Wert 50,1 cm^2 und größer	Z.B. Fetaler Abdomenumfang passt ein weiteres mal in die Fruchtwassermenge.

Bei Gemini und höhergradigen Mehrlingen hat sich die Bestimmung „tiefstes Fruchtwasserdepot“ etabliert.

Diagnostic Imaging: Obstetrics (Englisch) Gebundene Ausgabe – 15. Juni 2016 von Paula J. Woodward (Autor), Anne Kennedy.

Dr. med. Thomas von Ostrowski

Marl 15.05.2019

Pränatalmedizin bei diabetischer Schwangerschaft

Übersicht

Form	Häufigkeit	Kriterien	Fruchtwassermenge (FWM)	Genetik	Makrosomie
Idiopatisches Polyhydramnion	50 - 70% 2/3 männliche Feten	• Sonoanatomisch „normaler“ Fetus. Ausschluss aller weiteren Kriterien	Mildes Polyhydramnion/stabil	Nicht erforderlich	in 1/3 Makrosomie
Polyhydramnion bei Diabetes mellitus	30 %	• Diabetes mellitus Typ I, II • GDM	Fruchtwassermenge korreliert mit diabetogener Einstellung	Nicht erforderlich	FWM korreliert mit Geburtsgewicht! Hohes Risiko für Makrosomie.
Polyhydramnion und fetale Malformation		• GIT • ZNS • Vitium cordis • Respiratorisches System • Hydrops fetalis • Neuromuskuläre Erkrankungen • Feto-Fetales Transfusionssyndrom • Chorioangiom	u.a. spätes II, III Trimenon Progredientes Polyhydramnion	Ja	Beckwith-Wiedemann-Syndrom
Polyhydramnion und IUGR		• In 92% mit Malformationen • In 38% mit Aneuploidien • (Trisomie 21,18,13)		Ja	Nein

Diagnostic Imaging: Obstetrics (Englisch) Gebundene Ausgabe – 15. Juni 2016 von Paula J. Woodward (Autor), Anne Kennedy.

Polyhydramnion

- Hinweis für unzureichende Therapieeinstellung in der Schwangerschaft, maternale Compliance.
- Frühgeburtenrate steigt (54.2% vs. 33.3%, P = 0.004). Iatrogen induziert (44.1%).
- Sectio c. Rate steigt (83.0% vs. 62%; P = 0.006).

Ein Polyhydramnion ohne assoziierte Fehlbildungen bei GDM erhöht nicht das Risiko für IUFT.

Ultrasound Obstet Gynecol 2010; 36: 338–343
Published online in Wiley Online Library (wileyonlinelibrary.com). DOI: 10.1002/uog.7676
Influence of polyhydramnios on perinatal outcome
in pregestational diabetic pregnancies
N. IDRIS*, S. F. WONG*†, M. THOMAE†, G. GARDENER* and D. H. McINTYRE†
*Department of Maternal Fetal Medicine, University of Queensland, Mater Mothers' Hospital and †Department of Endocrinology,
Diamantina Institute, University of Queensland, Mater Adult Hospital, South Brisbane, QLD, Australia
KEYWORDS: diabetes; high-risk pregnancy; polyhydramnios; pregnancy outcomes

Fetale Überwachung

Wie erkennen wir den gefährdeten Feten?

Blutglukose-Werte

Hyperglycaemia and adverse pregnancy outcome (HAPO) 23116 Schwangern

Ergebnisse (Ausschnitt)

- Keinen Schwellenwert. **Kindliche Komplikationen nehmen mit steigenden mütterlichen BZ-Werten kontinuierlich zu**.
- Bei einem Blutglukose-Wert über **105 mg/dl (5,8 mmol/l) nüchtern.** **Erhöhtes Risiko für einen IUFT** besonders in den **letzten 4-8 Wochen.** Das Risiko ist ebenfalls höher bei Schwangeren, bei denen der GDM medikamentös behandelt wird.

KINDERWUNSCH DORTMUND SIEGEN DORSTEN WUPPERTAL
STANDORT DORSTEN UND
PRÄNATALMEDIZIN DORSTEN

Dr. Katharina Möller-Morlang [1,2]
Dr. Thomas von Ostrowski [1,3]

Fachärzte für Frauenheilkunde und Geburtshilfe [1]
Gynäkologische Endokrinologie und Reproduktionsmedizin [2]
Tätigkeitschwerpunkt Pränatalmedizin (DEGUM II) [3]

Südwall 15
46282 Dorsten

Telefon 02362 27001
Telefax 02362 27002

www.praenatal-dorsten.de
www.kinderwunsch-dorsten.de

Herzlichen Dank für Ihre Aufmerksamkeit

Berufsausübungsgemeinschaft Dr. med. Katharina Möller-Morlang, Dr. med. Thomas von Ostrowski Partnerschaft-Fachärzte für Frauenheilkunde und Geburtshilfe*, Sitz Dorsten, Amtsgericht Essen, PR 2553

* Im Rahmen der vertragsärztlichen und in Teilen der privatärztlichen Tätigkeit zusammengeschlossen mit der Kinderwunschzentrum Prof. Dr. Dieterle, Dr. Neuer, Prof. Dr. Greb MVZ Ärzte Partnerschaft, Dortmund, sowie mit Prof. Dr. med. Stefan Dieterle, Wuppertal, zur überörtlichen Berufsausübungsgemeinschaft Kinderwunsch Dortmund, Siegen, Dorsten, Wuppertal GbR